FACULTÉ DE MÉDECINE DE PARIS

ANNEE 1960

THÈSE

N° 1038

POUR LE

DOCTORAT EN MÉDECINE

DIPLOME D'ÉTAT

PAR

Denis LE GRAND

né le 11 Septembre 1932 à LESSAY (Manche)

Présentée et soutenue publiquement le :

CONTRIBUTION A L'ETUDE DES TUMEURS BENIGNES DE L'INTESTIN GRELE A POINT DE DEPART NEURAL

Président : Mr. J. PATEL, Professeur

ÉDITIONS A. G. E. M. P. — 8, RUE DANTE · PARIS-Ve

1960

FACULTÉ DE MÉDECINE DE PARIS

ANNEE 1960

THÈSE

N°

POUR LE

DOCTORAT EN MÉDECINE

DIPLOME D'ÉTAT

PAR

Denis LE GRAND

né le 11 Septembre 1932 à LESSAY (Manche)

Présentée et soutenue publiquement le :

CONTRIBUTION A L'ETUDE DES TUMEURS BENIGNES DE L'INTESTIN GRELE A POINT DE DEPART NEURAL

Président : Mr. J. PATEL, Professeur

ÉDITIONS A. G. E. M. P. — 8, RUE DANTE · PARIS-Ve

162

R. UNIV.
BIBLIOTHEEK
LEIDEN

FACULTÉ DE MÉDECINE DE PARIS

PROFESSEURS

18-1-60

18-1-60

PROFESSEURS HONORAIRES :

MM. Aubin (A.), Bénard (H.), Brocq (P.), Bulliard (H.), Cadenat (F.), Chabrol (E.), Champy (C.), Chevallier (P.), Debré (R.), Donzelot (E.), Gastinel (P.), Guillain (G.), Halphen (E.), Harvier (P.), Hazard (R.), Heuyer (G.), Lantuejoul (P.), Laroche (G.), Laubry (C.), Lévy-Solal (E.), Lian (C.), Loeper (M.), Marion (G.), Mathieu (P.), Mocquot (P.), Mondor (H.), Monod (R.), Moreau (R.), Olivier (E.), Pasteur Vallery-Radot, Petit-Dutaillis, Richet (C.), Strohl (A.), Tanon (L.).

DOYEN . . . . . **Léon BINET.**
Membre de l'Institut

ASSESSEUR. . . . . **Jean VERNE.**

I. — PROFESSEURS

		MM.
Anatomie		CORDIER (G.)
» (Profr à titre personnel)		DELMAS (A.)
Anatomie pathologique		DELARUE (J.)
Anesthésiologie		BAUMANN (J.)
Bactériologie		FASQUELLE (R.)
Biochimie médicale		JAYLE (M. F.)
» » (Profr à titre personnel)		SCHAPIRA (G.)
Biologie appliquée à l'Education physique et aux Sports		CHAILLEY-BERT (P.)
Biologie médicale		FAUVERT (R.)
» » (Profr à titre personnel)		BOURLIÈRE (F.)
Cancérologie médicale et sociale		BERNARD (J.)
Clinique carcinologique chirurgicale (Inst. G. Roussy)		REDON (H.)
Clinique cardiologique (Broussais)		MOUQUIN (M.)
Cliniques chirurgicales	Beaujon	SICARD (A.)
	Cochin	QUÉNU (J.)
	Hôtel-Dieu	PATEL (J.)
	Saint-Antoine	GOSSET (J.)
	Salpêtrière	MOULONGUET (P.)
Clinique de chirurgie infantile et orthopédique (Enfants-Malades)		FÈVRE (M.)
Clinique chirurgicale orthopédique et réparatrice (Cochin)		MERLE D'AUBIGNÉ (R.)
Clinique de chirurgie cardio-vasculaire (Broussais)		GAUDART-D'ALLAINES (F. de)
Clinique de chirurgie pleuro-pulmonaire (Laënnec)		MATHEY (J.)
Clinique endocrinologique (Pitié)		DECOURT (J.)
Clinique de génétique médicale (Enfants-Malades)		LAMY (M.)
Clinique gynécologique (Broca)		FUNCK-BRENTANO (P.)
Clinique des maladies cutanées et syphilitiques (St-Louis)		DEGOS (R.)
Clinique des maladies des enfants (Enfants-Malades)		CATHALA (J.)
Clinique des maladies infectieuses (Claude-Bernard)		MOLLARET (P.)
Clinique des maladies mentales et de l'encéphale (Ste-Anne)		DELAY (J.)
Clinique des maladies métaboliques (Necker)		HAMBURGER (J.)
Clinique des maladies du sang (Broussais)		MARCHAL (G.)
Clinique des maladies du système nerveux (Salpêtrière)		ALAJOUANINE (T.)
Cliniques médicales	Boucicaut	LENÈGRE (J.)
	Broussais	SOULIÉ (P.)
	Cochin	JUSTIN-BESANÇON (L.)
	Hôtel-Dieu	BARIÉTY (M.)
	Pitié	DREYFUS (G.)
	St-Antoine	KOURILSKY (R.)
Clinique médicale d'hydrologie thérapeutique et climatologie (Bichat)		DEBRAY (C.)
Clinique médicale propédeutique (Broussais)		GENNES (L. de)
Clinique médico-sociale du diabète sucré et des maladies de la nutrition (Hotel-Dieu)		DEROT (M.)
Clinique de neuro-chirurgie (Pitié)		DAVID (M.)
Cliniques obstétricales	Baudelocque	LACOMME (M.)
	Foch (Suresnes)	MERGER (R.)
Clinique obstétricale et gynécologique (Port-Royal)		VARANGOT (J.)
Clinique ophtalmologique (Hôtel-Dieu)		RENARD (G.)
Clinique oto-rhino-laryngologique (Lariboisière)		AUBRY (M.)
Clinique de pédiatrie et de puériculture (St-Vincent-de-Paul)		LELONG (M.)
Clinique de pédiatrie Sociale (Enfants-Malades)		MARIE (J.)
Clinique de pneumo-phtisiologie (Laënnec)		BERNARD (E.)
Clinique psychiatrique infantile (Salpêtrière)		MICHAUX (L.)
Clinique de rhumatologie médicale et sociale (Cochin)		COSTE (F.)
Clinique stomatologique (Pitié)		DECHAUME (M.)
Clinique thérapeutique chirurgicale (Vaugirard)		SÉNÈQUE (J.)
Clinique thérapeutique médicale (St-Antoine)		LEMAIRE (A.)
Clinique urologique (Cochin)		FEY (B.)
Embryologie		GIROUD (A.)
Histoire de la médecine et de la chirurgie (Lariboisière)		SÈZE (S. de)
Histologie		VERNE (J.)

	MM.
Hygiène et clinique de la première enfance (Trousseau)	TURPIN (R.)
Hygiène et médecine préventive	JOANNON (P.)
— — (Profr à titre personnel)	DEPARIS (M.)
Médecine du Travail	DESOILLE (H.)
Médecine légale	PIÉDELIÈVRE (R.)
Parasitologie	GALLIARD (H.)
Pathologie chirurgicale	COUVELAIRE (R.)
Pathologie exotique	LAVIER (G.)
Pathologie expérimentale et comparée	MERKLEN (F.-P.)
Pathologie médicale	MILLIEZ (P.)
Pathologie et thérapeutique générales	GARCIN (R.)
Pharmacologie	CHEYMOL (J.)
» (Profr à titre personnel)	LÉVY (Mlle J.)
Physiologie	BINET (L.)
» (Profr à titre personnel)	BARGETON (D.)
Physique médicale	DOGNON (A.)
» » (Profr à titre personnel)	DJOURNO (A.)
Radiologie médicale	DESGREZ (H.)
Technique chirurgicale et Chirurgie expérimentale	LÉGER (L.)
Thérapeutique	BROUET (G.)

II. — PROFESSEURS SANS CHAIRE, PROFESSEURS AGRÉGÉS ET MAITRES DE CONFÉRENCES - AGRÉGÉS

	MM.
Anatomie	CABROL (C.) COUINAUD (C.) OLIVIER (G.)
Anatomie pathologique	GAUTHIER-VILLARS (Mlle P.) pr. s. ch. BUSSER (F.) GOUYGOU (Ch.) ORCEL (L.) PAILLAS (J.)
Anesthésiologie	VOURC'H (G.)
Bactériologie	NÉVOT (A.) pr. s. ch. BARBIER (P.) CHRISTOL (D.) TOURNIER (P.)
Biochimie médicale	DESGREZ (P.), pr. s. ch. POLONOSKI (J.), m. conf.
Biologie appliquée à l'Education Physique et aux Sports	PLAS (F.)
Carcinologie	DENOIX (P.) MATHE (G.)
Dermato-Syphiligraphie	DUPERRAT (B.)
Electro-Radiologie	LEDOUX-LEBARD (G.)
Embryologie	TUCHMANN-DUPLESSIS (H.), pr. s. ch.
Hématologie	BILSKI-PASQUIER (G.) DAUSSET (J.)
Histologie	COUJARD (R.) pr. s. ch. MAROIS (M.) RACADOT (J.)
Hydrologie	CORNET (A).
Hygiène	BOYER (J.), pr. s. ch. CORRE-HURST (Mme L.)
Maladies infectieuses	BASTIN (R.) DUPONT (V.)
Médecine légale	DEROBERT (L.), pr. s. ch. HADENGUE (A.) FOURNIER (E.) GUENIOT (M.)
Médecine du travail	ALBAHARY (C.)
Neurologie	LHERMITTE (F.)
Obstétrique	GRANJON (A.) HERVET (E.) LE LORIER (G.) MORIN (P.) MUSSET (R.) ROBEY (M.) THOYER-ROZAT (J.)
Ophtalmologie	BRÉGEAT (P.) SARAUX (H.)

	MM.
Orthopédie	JUDET (R.) RAMADIER (J.)
Oto-rhino-Laryngologie	DEBAIN (J.)
Parasitologie	BRUMPT (L.C.), pr. s. ch. CHABAUD (A.)
Pathologie chirurgicale	BARCAT (J.) BINET (J.-P.) CAUCHOIX (J.) CHATELIN (C.-L.) DUBOST (Ch.) DUBOST (Cl.) FAUREL (J.) FLABEAU (F.) GERMAIN (A.) LAURENCE (G.) agr. par. LORTAT-JACOB (J.-L.) LOYGUE (J.) MERCADIER PERROTIN (J.) ROBERT (H.) THOMERET (G.)
Pathologie exotique	SCHNEIDER (J.)
Pathologie expérimentale	CROSNIER (J.) HARTMANN (L.) LŒPER (J.) MAURICE (J.) RICHET (G.)
Pathologie médicale	AUSSANNAIRE (M BOUR (H.) BOUVIER (J.) BOUVRAIN (Y.) BRICAIRE (H.) BRISSAUD (H.) BROCARD (H.) BUGE (A.) CASTAIGNE (P.), m. conf. CATINAT (J.) CONTAMIN (F.) COURY (C.) FREZAL (J.) HOUSSET (E.) LAROCHE (Cl.) LESOBRE (R.) MACREZ (C.) NICK (J.) PEQUIGNOT (H.) m. conf. ROYER (P.) WOLFROMM (R.)

	MM.
Pédiatrie-Puériculture	JOSEPH (R.) MANDE (R.) MOZZICONACCI (P.) POLONOVSKI (C.) ROSSIER (A.)
Pharmacologie	BOISSIER (J.) LECHAT (P.)
Physiologie	PARROT (J.), pr. s. ch. DEJOURS (P.)
Physique médicale	GOUGEROT (L.), m. conf. pr. s. ch. KELLERSHOHN

	MM.
Pneumo phtisiologie	KREIS (B.)
Psychiatrie	PICHOT (P.)
Psychiatrie infantile	DUCHÉ (D.)
Rhumatologie	DELBARRE (F.)
Stomatologie	CERNÉA (P.) CHAPUT (Mme A.), m.c. agr GRELLET (M.)
Thérapeutique	CHASSAGNE (P.) LAMOTTE (M.)
Urologie	QUENU (L.)

III. — PROFESSEURS SANS CHAIRE ET AGRÉGÉS CHARGÉS DE COURS DE CLINIQUE ANNEXE

à titre permanent.

	MM.
Anatomie	DEBEYRE
Clinique chirurgicale	ABOULKER (P.) AMELINE (A), pr. s. ch. HUGUIER (J.) OLIVIER (C.) PADOVANI (P.) POILLEUX (F.) ROUX (M.) VERNE (J.-M.)
Clinique médicale	BOUDIN (G.) CONTE (M.) DOMART (A.) PERRAULT (M.) RAMBERT (P.) THIEFFRY (S.) TURIAF (J.)

	MM.
Clinique obstétricale	GRASSET (J.) LEPAGE (F.) MAYER (M.) RAVINA (J.)
Clinique ophtalmologique	DESVIGNES (P.) OFFRET (G.)
Clinique oto-rhino-laryngologique	MADURO (R.)
Clinique pédiatrique et puériculture	LAPLANE (R.)
Clinique psychiatrique	BARUK (H.)
Clinique urologique	KUSS (R.)
Médecine légale	GAULTIER

IV. — PROFESSEURS DÉTACHÉS DANS LES UNIVERSITÉS ÉTRANGÈRES

Bactériologie	HAUDUROY (P.) Pr. s. ch
Biochimie médicale	ETTORI (J.) Pr. à t. pers.
Pathologie chirurgicale	RUDLER (J.) Pr. s. ch.

Secrétaire général de la Faculté	M. LENA (J.)
Secrétaires	Mme BEURLAND (H.), Mlle CHAINTREUIL (G.), Mlle HURÉ (A.)
Conservateur en Chef	M. le Docteur HAHN (A.)
Conservateurs	Mlles DUMAITRE (P.), GOICHON (A-M.)
Bibliothécaires	Mmes CONTET (J.), FORGET (F.), Mlles LAURENT (H.,), LE NOIR (G.), QUIÉVREUX (E.)

Par délibération en date du 9 décembre 1798, l'Ecole a arrêté que les opinions emises dans les dissertations qui lui seront présentées, doivent être considerées comme propres à leurs auteurs et qu'elle n'entend leur donner aucune approbation ni improbation.

A MES PARENTS

A MA FEMME

A MES ENFANTS

A Monsieur le Professeur PATEL

Professeur de Clinique Chirurgicale à la Faculté
de Médecine de Paris,

qui nous a fait l'honneur d'accepter
la présidence de cette thèse, en témoi-
gnage de notre respectueuse gratitude.

A Monsieur le Docteur CHABRUT

Membre de l'Académie de Chirurgie,

Nous n'oublierons pas que nous lui devons beaucoup, entre autres le sujet de cette thèse. Nous lui gardons une profonde et filiale reconnaissance pour les précieux enseignements et les sages conseils qu'il a su nous prodiguer au cours des années passées dans son service.

A Monsieur le Docteur SARI

Dont l'exemple fut pour nous un enseignement de tous les jours. Nous conserverons le meilleur souvenir de celui qui a toujours été pour nous un maître et un ami.

A mes Maîtres de l'Ecole de Médecine et de Pharmacie de Caen

Respectueux hommages.

A mes collègues de l'Internat de Juvisy

Qu'ils trouvent ici l'expression de notre amitié.

A mes Amis.

INTRODUCTION

Les auteurs, qui, lors de la présentation d'un cas personnel ont traité plus ou moins brièvement ce sujet, s'accordent en général pour considérer les tumeurs bénignes de l'intestin grêle à point de départ neural comme des tumeurs très rares. Certes leur fréquence n'est pas considérable puisque notre étude ne portera que sur les seuls 84 cas, dont un inédit, que nous avons pu colliger dans la littérature médicale de 1911 à nos jours.

Toutefois, cette rareté n'est qu'apparente et liée vraisemblablement, d'une part aux difficultés du diagnostic anatomo-pathologique, difficultés aplanies depuis peu par les travaux de P. MASSON, d'autre part aux difficultés du diagnostic clinique qui, ainsi que nous le verrons, s'est avéré le plus souvent impossible tant la symptomatologie de ces tumeurs revet des caractères multiples.

Nous nous proposons donc de nous pencher, après un bref rappel historique, tout d'abord sur les problèmes qui se posent à l'anatomo-pathologiste. Ce chapitre revêt à nos yeux une importance toute particulière si l'on en juge par la portée de ses applications pratiques, et mérite d'être précisé si l'on considère ne serait-ce que la diversité de la terminologie.

L'étude clinique nous montrera ensuite qu'il est difficile de faire entrer dans un cadre bien déterminé les éléments de symptomatologie que nous pourrons tirer des cas relatés, mais par contre, nous verrons que

chacun des éléments de cette symptomatologie pourrait tout au moins faire suspecter l'existence de "quelquechose d'anormal" au niveau de l'intestin grêle et par la même entraîner les investigations nécessaires, si on lui accordait la valeur qu'il mérite. Il est un point sur lequel nous nous appesantirons quelque peu , c'est celui des possibilités de diagnostic radiologique. L'évolution de la technique a fait dans ce domaine des progrès importants et nous disposons maintenant, sur les premiers auteurs, d'avantages dont tous les profits ne sont pas encore retirés.

Enfin, si les tumeurs que nous allons étudier sont considérées comme histologiquement bénignes,leur dégénérescence maligne est très fréquente et pose par là-même au praticien de graves problèmes de "conduite à tenir" que nous nous efforcerons de codifier pour obtenir quelques arguments thérapeutiques.

HISTORIQUE

C'est à Von RECKLINGHAUSEN en 1882 et KRAUSS en 1887 que revient le mérite d'avoir remarqué l'apparition de sarcomes sur le trajet des nerfs; mais, en ce qui concerne plus particulièrement les neuromes de l'intestin grêle, nous constatons que c'est A. BRANCA en 1897 qui le premier fit un rapprochement entre la similitude des lésions de la maladie de Recklinghausen cutanée et des lésions de la neurofibromatose viscérale. VEROCAY en 1910 apporte des descriptions histologiques ainsi que des arguments en faveur de la nature schwannienne des lésions de cette maladie. Ensuite à propos de 4 cas de tumeurs du tractus digestif, l'HERMITTE et LEROUX en 1923 étudient dans la Revue de Neurologie des gliomes développés à partir du système nerveux au niveau des viscères. Puis ce sont des tumeurs gastriques neurogènes qui en 1924 font l'objet de publications de GOSSET, BERTRAND et LOEWY. Ces études seront suivies en 1936 des très importants travaux de MASSON sur les Schwannomes spontanés et expérimentaux. Il lui revient entre autres le mérite d'avoir considérablement éclairci le problème de l'histogénèse de ces neuromes. De 1936 à nos jours la découverte des neuromes de l'intestin grêle, pour rare qu'elle soit, n'en a pas moins fait l'objet d'un certain nombre d'observations dont les éléments ont permis aux uns et aux autres de dégager progressivement des notions d'histologie, de clinique, de thérapeutique, que nous essaierons de synthétiser. Nous ne citerons que pour mémoire les noms de MM. BERTHON et POIRIER, BOUCHERON FARIZON et BARBIER, BROCQ POILLEUX et TRONC, DAVIDOVIC, DEMARTIAL, d'HALLUIN, PICARD et SCHMITT,

MOUCHET et GANDIN, etc.... Bon nombre d'autres auteurs nous ont également fourni le fruit de leur expérience, nous retrouvons leurs noms et leur écrits au fur et à mesure du déroulement de cette étude.

ANATOMO - PATHOLOGIE

Avant d'entreprendre l'étude anatomo-pathologique des tumeurs neurales de l'intestin grêle, il semble indispensable de se remettre en mémoire quelques notions d'histologie.

Tout nerf périphérique est formé par un ou plusieurs faisceaux de fibres myélinisées etamyéliniques en proportion variée, réunis et séparés les uns des autres par un tissu interstitiel d'apparence conjonctive: L'ENDONEVRE. Le tout est enveloppé par un tube plus ou moins épais: le PERINEVRE.

La fibre nerveuse amyélinique est constituée par un fascicule de neurites inclus dans un cylindre protoplasmique multinucléé constitué par du syncytium schwannien.

La fibre myélinique, elle, ne renferme qu'un seul neurite pourvu d'une gaine de myéline et entouré d'une gaine de Schwann. La gaine de myéline présente des rétrécissements annulaires (étranglements de Ranvier) qui la divisent en segments. Chaque segment est revêtu lui-même par un segment schwannien tubulaire et pourvu d'un seul noyau : c'est la cellule segmentaire de Schwann. Mais en dépit de sa division apparente en tronçons, l'étui schwannien est continu ce qui permet d'affirmer sa structure syncytiale.

La membrane de l'élément schwannien, mince pellicule élastrique, constituée par un très fin réseau de réticuline, que l'on appelle encore membrane

de PLENK-LAIDLAW, est en continuité avec un réseau de fibrilles longitudinales qui occupent les intervalles des fibres nerveuses. Les interstices de ce réseau lui-même interstitiel, sont habités par des cellules allongées dans le même sens que les fibres : ce sont les CELLULES ENDONEURALES. L'ensemble de ces cellules et de ces fibrilles forme un tissu conjonctif appelé ENDONEVRE.

On voit donc, en résumé, que tous les éléments constituants le nerf adulte, sont adaptés les uns aux autres : le neurite à sa gaine de Schwann, la fibre nerveuse à l'endonèvre, le faisceau nerveux au périnèvre, et constituent un équilibre stable qui sera rompu lors du processus tumoral.

C'est à dessein que ce travail a été intitulé "Contribution à l'étude des tumeurs bénignes de l'intestin grêle à point de départ neural" . Nous avons constaté en effet qu'il y avait dans la littérature de nombreuses divergences de vue quant à la terminologie. On parle selon ses opinions de neurilemomes, d'endopérineural fibroblastomes, de sarcomes plexiforme etc...; certains auteurs d'autre part font entrer dans la rubrique "neurinomes solitaires" par exemple, des affections tumorales dues à des neurofibromes et vice-versa. De tout ceci, découle la nécessité d'une classification précise, basée sur des arguments anatomo-pathologiques valables qui nous seront fournis par les récents travaux de P. MASSON.

Les tumeurs nerveuses bénignes à point de départ intestinal ou NEUROMES peuvent être divisées en deux groupes :

1 - les Neurofibromes
2 - les Neurinomes encore appelés Schwannomes ou Schwannogliomes

Leur étude comparative nous permettra de voir que, si cette famille naturelle a comme origine comme les fibres du plexus sympathique contenu dans la paroi de l'intestin grêle, il n'en existe pas moins de nombreuses différences de constitution macroscopique et microscopique, ainsi que des différences d'évolution, qui auront un grand intérêt pratique.

" Le neurofibrôme est constitué par des fascicules neurofibromateux semblables à des fascicules de régénération plus ou moins complètement amouritiques. Ces fascicules sont dus à l'association d'un syncytius de Schwann rétiforme en accroissement, et de cellules endoneurales néoformées, réunis dans une trame collagène fasciculée et commune".

" Le neurinome, lui, est exclusivement constitué par du syncytium de Schwann ou Schwannoglie en prolifération lente, indéfinie et pure".

La structure macroscopique de ces néoformations doit être connue du chirurgien puisque en l'absence d'un examen histologique extemporané, c'est elle qui lui permettra d'envisager la conduite à tenir.

Les neurinomes sont des tumeurs dont la taille varie de la grosseur d'une cerise à celle d'une tête d'adulte. Elles sont le plus souvent solitaires et toujours encapsulées, même si cette capsule n'est pas macroscopiquement bien individualisée. Leur siège électif est le bord mésentérique du grêle auquel elles ne sont rattachées parfois que par un mince pédicule. Après section, le tissu apparait tantôt blanc, tantôt jaunâtre, semé de noyaux transparents d'aspect gélatineux, myxoïde. Souvent ces tumeurs sont cavitaires, contenant soit un liquide aqueux, filant, d'aspect muqueux, soit un magma hémorragique. Le pole d'attache de la tumeur qui fait plus ou moins saillie dans la lumière intestinale, est parfois le siège d'une ulcération telle, qu'elle fait communiquer la cavité tumorale et la lumière intestinale donnant à cette tumeur un aspect diverticulaire.

Qu'il nous soit permis d'ouvrir ici une parenthèse à propos des tumeurs développées sur un diverticule de Meckel.

Nous avons été nous même tentés de considérer la tumeur décrite dans l'observation du malade du Dr. CHABRUT que nous rapporterons plus loin, comme une tumeur développée sur un diverticule de Meckel. DAVIDOVIC émet également la même hypothèse à l'égard du cas qu'il rapporte dans les termes suivants :

Mme S.R... 65 ans est admise à la clinique médicale le 8 juillet I952. Au mois de Juin I952, douleurs épigastriques avec vomissements et selles noires. Depuis, selles toujours noires, hémorragiques et la malade ne supporte qu'une alimentation légère. L'appétit est médiocre. A l'admission: malade faible, amaigrie, très pâle, anémique.

Examen de l'abdomen : ventre souple, un peu ballonné et sensible à la parpation dans la région épigastrique mais aucune tumeur n'est découverte.

Examens de laboratoire : le IO juillet

hémoglobine : I9% G.R. I.640.000 G.B.3.800 neutro. 64% baso. I% eosino I% lympho. 29% mono. 2%

le 2I aout :

Hémoglobine : 39% G.R. I.980.000 protéines totales 6,4 séro. alb. 3,0 séro-globuline 3,4 mg pr IOO. Urée 0,6I g. Urines : traces d'albumine. Les selles sont goudronnées avec réaction de Weber positive. Pas de fibres musculaires décelables..

Examen radiologique :

Transit intestinal normal. La baryte se trouve dans le coecum, le colon ascendant et la partie du colon transverse mais on ne voit pas de changement pathologique. Sur l'image de profil de l'estomac après ingestion de baryte : diverticule de la partie horizontale du duodénum.

Le malade est transférée à la première clinique chirurgicale le I° sept. I952 en vue d'intervention. Préparation opératoire les I.5. et 7 sept.

Intervention : Pr. DAVIDOVIC.

Anesthésie locale. Laparotomie médiane sus-ombilicale. Sur l'estomac, de grandeur normale, macroscopiquement pas de changements visibles, ni au niveau de la région antropylorique, ni au niveau du duodénum.

En explorant soigneusement la partie inférieure de la cavité abdominale on trouve dans le petit bassin une tumeur de la grosseur d'une pomme moyenne qu'on arrive facilement à extérioriser avec l'intestin grêle (iléon). Résection du segment d'iléon sur lequel se trouve insérée la tumeur (I2 cm). Rétablissement de la continuité par anastomose termino-terminale. Suites opératoires bonnes.

Sortie : guérison le 30 septembre.

Examen macroscopique de la pièce opératoire :

Sur la partie extérieure reséquée de l'intestin on trouve un diverticule de 4 à 5 cm de long avec une base de 2 à 3 cm. Dans la lumière de l'intestin, correspondant au diverticule se trouvent des excroissances tumorales à travers lesquelles on pénètre dans la lumière du diverticule. Ces excroissances étaient en voie de décomposition et saignaient facilement.

Examen histologique :

Il s'agit d'un neurinome. Dans la couche sous-muqueuse on trouve un nodule bien délimité par des amas cellulaires groupés dans une direction indiquée. Sur la coupe on peut voir dans les différentes directions des cellules fusiformes faisant des faisceaux. Les noyaux des cellules sont également fusiformes, de même grandeur réciproque avec chromatine moyennement abondante."

En l'absence de preuves histologiques il semble que cette hypothèse de la transformation neuromateuse d'un diverticule de Meckel puisse être difficilement retenue. On sait en effet que ce rudiment embryonnaire qu'est le diverticule de Meckel reproduit en général la structure d'une anse grêle avec très souvent des plages de muqueuses gastrique ou pancréatique. Aucun de ces éléments n'a été noté dans la description histologique de la tumeur présentée par DAVIDOVIC. Il faut dire évidemment que les remaniements cellulaires y étaient considérables. OCHMANN à propos d'un cas semblable pense également qu'il ne s'agit pas de diverticules neuromateusement changés, la formation de diverticules étant lui semble-t-il une qualité caractéristique des tumeurs neurogènes.

Les neurofibromes contrairement aux neurinomes sont le plus souvent multiples, envahissant tout un segment d'intestin grêle où coexistent des éléments d'âges différants. Leur taille varie de la grosseur d'une tête d'épingle à celle d'une mandarine n'atteignant que très rarement les proportions anormales rencontrées dans les deux observations qui vont suivre. Ces tumeurs sont dures, lobulées, bourgeonnant fréquemment à l'intérieur de la lumière intestinale où elles s'ulcèrent facilement.

" Observation de M.M. DEMARTIAL, LOUBET, VIOLLET et MADELEINE

Mr. C... 49 ans vient consulter pour douleurs iliaques droites et amaigrissement depuis un an. Ce malade n'a pas d'antécédents digestifs en particulier pas d'hémorragies.

L'examen clinique permet de percevoir une masse occupant l'hypogastre, dure, régulière et mobile ne gênant en rien le transit digestif, comme le montre un examen radiologique. Aussi évoque-t-on la possibilité d'une tumeur para-vésicale. La cystoscopie montre une vessie repoussée mais saine. Ce malade présente une anémie hypochrome importante à 2.600.000GR

A l'intervention, on découvre une énorme tumeur paraissant d'origine mésentérique attenante par quelques brides à la vessie. Une anse iléale est incluse au pole supérieur de la tumeur et nécessite la resection en bloc de 60 cm de grêle. La libération basse est assez facile. Suture termino-terminale à points séparés. Ligature difficile et haute du pédicule vasculaire; fermeture sans drainage; suites opératoires simples sauf un petit épisode pulmonaire. Le malade sort guéri le I4° jour.

L'impression clinique est celle d'une tumeur maligne de grande taille ayant englobé une anse grêle.

L'examen anatomo-pathologique permet d'étudier une columineuse tumeur de I Kg 965 de forme générale arrondie bien limitée par une capsule parfaitement lisse sillonnée par un lacis de grosses veines dilatées. L'anse grêle serpente à sa surface collée à la tumeur par son bord mésentérique, la lumière intestinale est libre, entièrement perméable, sans aucune déformation ce qui explique l'absence totale de troubles du transit digestif.

Après fixation les sections pratiquées montrent à la fois l'intestin et la tumeur; celle-ci apparait blanchâtre, homogène, d'aspect tourbillonnant, d'une consistance se rapprochant de celle d'un fibromyome, sans zones kystiques.

L'étude histologique montre qu'il s'agit d'une tumeur développée à partir de la paroi du grêle, la muqueuse intestinale est saine; muscularis mucosae, et sous-muqueuse sont intactes. Quant à la musculeuse ses faisceaux s'effilochent et se perdent dans les zones superficielles de la tumeur. Celle-ci présente une architecture fasciculée: les cellules fusiformes se groupent en rubans onduleux séparés par une substance fibrillaire faiblement éosinophile, on remarque quelques images palissadiques. Un délicat reseau de réticuline parcourt

la tuleur et engaine les cellules une à une; la vascularisation est très riche, assurée par de nombreux capillaires à endothélium toujours bien distinct. On ne relève aucune anomalie cytologique. A côté des zones cellulaires se voient des plages où les éléments schwanniens sont disssociés par une substance mucoïde.

Il s'agit donc d'un schwannôme typique développé sur la paroi du grêle au dépens des plexus nerveux laissant entièrement perméable la lumière intestinale et ne présentant aucun signe de malignité."

Deuxième observation : M.M. CORNETTE de SAINT CYR et C.CALLENS

Melle C... I8 ans est adressée pour une tumeur abdominale ayant le volume d'une grossesse à terme.

L'interrogatoire de la malade ne donne que peu de renseignements. Depuis un mois, elle accuse des douleurs sourdes dans l'abdomen mais il n'y a aucun signe digestif, les reins fonctionnent normalement; les règles sont normales.

A l'examen clinique il s'agit d'une jeune fille paraissant en bonne santé et ayant l'aspect d'une femme enceinte: l'abdomen est augmenté de volume et on constate qu'une masse du volume d'un utérus gravide de 9 mois le remplit. Il n'y a pas de vergetures. A la palpation on est frappé par la dureté de la tumeur, dureté comparable aux fibromes très durs. Sa surface est parfaitement lisse. Des deux côtés il y a un contact lombaire. En certains points de la tumeur on perçoit à la palpation une discrète crépitation neigeuse.

Le toucher vaginal est impossible car l'hymen est très étroit. Un toucher rectal confirme le diagnostic de tumeur abdominale. On sent la tumeur dans le Douglas elle semble se continuer avec un col utérin de volume normal. Nous posons donc le diagnostic de très volumineux fibrome utérin.

Les examens de laboratoire ne donnent aucun renseignement complémentaire.

Intervention : anesthésie penthotal..proto. Flaxedil.

Laparotomie sus et sous ombilicale de 30 cm. On trouve une tumeur enorme n'ayant que quelques adhérences à la vessie. De grosses veines vont jusqu'à la tumeur. On les pince; on arrive à mobiliser facilement la tumeur et en la soulevant on se rend compte que le grêle pénètre dans sa face postérieure pour en sortir aussitôt à 5 cm du coecum. Pendant qu'un aide

tient cette masse énorme on essaie de séparer le grêle de la tumeur. Il est inutile d'insister le grêle ne se laisse pas cliver. Résection .. Anastomose termino-terminale du grêle au ras du coecum. Fermeture de la paroi en 3 plans. Suites opératoires normales.

Pièce : tumeur du volume d'une grosse citrouille pesant 8 Kg 500 , d'une dureté élastique ressemblant à celle des fibromes les plus durs. A la coupe tissu blanc élastique n'ayant aucun caractère de malignité : Neurinome".

Microscopiquement, les caractères différentiels des neurinomes et des neurofibromes vont être plus accentués que macroscopiquement. Leur mise en évidence nécessite des techniques particulières telles que la coloration par le trichrome en association avec une imprégnation argentique.

Le Neurinome est constitué par du tissu tumoral entouré par une capsule à deus feuillets, l'un interne , l'autre externe renfermant les faisceaux nerveux refoulés par la tumeur. ANTONI distingue dans le tissu tumoral deux structures fondamentales; un type A fasculé et nettement polarisé auquel se trouve associée une disposition palissadique; et un type B réticulaire et sans polarité qui répond aux formes myxoïdes.

Cette dégénérescence myxoïde est caractérisée par la disparition progressive de la trame endoneurale de la tumeur qui perd sa structure réticulée et fibrillaire se gélifie, se gonfle et se transforme en une substance amorphe semi-liquide. Elle est toujours accompagnée d'une hyalinisation des parois des veaisceaux tumoraux. Secondairement ces foyers ou tumeurs myxoïdes se creusent de cavités qui résultent de la dégénérescence et de la disparition des cellules tumorales. Privée du syncytium de schwann qui la maintenair par capillarité, la substance interstitielle liquide s'écoule lorsqu'on incise la tumeur. Les cavités de désintégration peuvent être colorées par des résidus hémorragiques.

Mais l'élément histologique essentiel est le faisceau neurinomateux : c'est un long ruban protoplasmique jalonné de noyaux allongés; parcouru par des stries longitudinales qui noircissent à l'impregnation

argentique et qui sont des fibrilles. Ce symplasme continu multinucléé est séparé par des cloisonnements longitudinaux protoplasmatiques puis collagènes, en une multitude de travées cylindriques. Ces travées sont parallèles, ramifiées et anastomosées en un système rétiforme à trois dimensions à . Les cylindres qui les constituent sont contenus dans une membrane collagène pélliculaire et fibrillaire, continue et rétiforme comme eux.

La disposition des noyaux de l'élément fondamental protoplasmique revêt la plupart du temps une allure palissadique. Cela tient au fait que l'accroissement de la tumeur se fait par multiplication des faisceaux après individualisation des noyaux fils obtenus par fissuration et clivage d'un noyau initial. Cette séparation nucléo-protoplasmique n'étant pas toujours égale les noyaux restent parfois sur un même plan, se tassent et donnent cet aspect palissadique caractéristique.

L'élément tumoral du neurofibrome est le fascicule fibromateux : ce fascicule fibromateux en coupe transversale est formé par une série de cercles délimités par une gaine collagène, elle-même renforcée par un lacis de fibrilles argyrophiles. Il renferme un cytoplasme vitreux à un seul noyau ce qui le différencie du symplasme continu, multinucléé du neurinome.

Mais le trait caractéristique du fascicule neurofibromateux est la présence dans les espaces interstitiels d'un nombre considérable de cellules rameuses, à prolongements filiformes qui sont les cellules endoneurales. Ces cellules se retrouvent parfois dans les fascicules neurinomateux mais leur abondance n'est pas comparable.

De tout ceci nous pouvons tirer en conclusion les arguments suivants :

1 - Les neuromes de l'intestin grêle sont constitués par deux groupes de tumeurs histologiquement bien distinctes, hormis les cas où

la dégénérescence est avancée : les neurofibromes et les neurinomes ou schwannogliomes.

2 - Les caractères anatomo-cliniques de chacun de ces neuromes permettent macroscopiquement, sinon de faire un diagnostic exact, d'avoir du moins une forte présomption quant à la nature même de la tumeur.

ETUDE CLINIQUE

Le déroulement des différentes manifestations cliniques des neuromes bénins de l'intestin grêle, que nous allons étudier maintenant, peut être considéré comme réglé sur l'évolution anatomique de ces tumeurs. Au fur et à mesure de la croissance de celle-ci, nous allons assister chez le malade soit à la survenue de manifestations subaigues soit à l'apparition d'accidents brutaux liés à des complications mécaniques ou infectieuses.

C'est le plus souvent de façon insidieuse et progressive que vont apparaitre les premiers signes cliniques: l'état général s'altère, le malade accuse une asthénie, un amaigrissement plus ou moins important, parfois une anorexie. Ce ne sont pas toutefois ces quelques signes qui inquiètent généralement le sujet, la survenue de cet ensemble de manifestations subaigues que nous allons voir prendra une toute autre valeur.

Ce sont tout d'abord des signes fonctionnels caractérisés par des douleurs, des troubles du transit, des nausées, des vomissements et surtout des hemorragies intestinales.

Les douleurs sont abdominales, localisées tantôt à la fosse iliaque droite, tantôt à la fosse iliaque gauche, irradiant soit vers le petit bassin soit vers le creux épigastrique. Ce sont des douleurs assez vive à type de crampes, de coliques, de tiraillements, de pesanteurs, survenant le plus

souvent après les repas parfois rythmées comme les douleurs ulcéreuses dont elles empruntent de temps à autre les caractères. Nous les retrouvons dans près de la moitié des cas. A ces douleurs sont associés de fréquents troubles du transit intestinal : constipation, diarrhées, alternative de diarrhée et de constipation, liés non pas tant nous semble-t-il à des modifications anatomiques de l'intestin qu'à des phénomènes réflexes stimulant les fonctions secrétrices intestinales et le péristaltisme, ou les inhibant. Parfois les malades signalent également des nausées, un vomissement mais il ressort que ces signes sont avant tout les éléments annonciateurs d'un accident aigu.

Le caractère dominant du tableau clinique réside essentiellement dans l'apparition d'hémorragies intestinales qui vont alarmer le malade et l'amener rapidement à consulter.

Ces hémorragies peuvent être soir des meloenas de sang rouge, voire "gelée de groseille" ainsi qu'il est relaté dans l'observation de HARTMANN et LECENE en I9II, soit des hémorragies de sang noir, forme sous laquelle elles se présentent habituellement. Leur abondance est variable, pouvant aller de l'hémorragie microscopique à l'hémorragie intempestive nécessitant des traitements d'urgence; quoiqu'il en soit le volume de ces meloenas reste généralement assez faible. Leur apparition n'est soumise à aucune règle précise et si certains auteurs ont signalé l'influence de la digestion il n'en reste pas moins que ce sont des hémorragies capricieuses, indolores lors de leur émission, donnant parfois lieu à un petit collapsus. Il est à remarquer que le traitement médical, s'il peut faire céder temporairement ces hémorragies, n'a qu'une action assez courte. Ce caractère itératif est une constatation fréquente et peut être considéré comme un élément de diagnostic.

Les signes fonctionnels que nous venons d'énumérer sont peut être communs à de nombreuses affections du tractus digestif mais il se dégage de leur ensemble un ton particulier qui doit entrainer les investigations nécessaires.

L'observation de A. MINEUR et VAN MAELE que nous rapportons ici permettra de juger de ce caractère parfois tenace du syndrome hémorragique:

" Il s'agissait d'un malade de 70 ans qui avait subi à l'âge de 54 ans une opération de Halstetd pour tumeur du sein gauche. A 68 ans on lui découvre une anémie hypochrome. Les divers examens revelent de nombreux diverticules coliques et une vésicule biliaire lithiasique. En décembre I955 la malade est hospitalisée pour meloena important. L'examen hématologique montre à ce moment une forte anémie: hémoglobine 32% G.R. 2.I30.000. Les radiographies de l'oesophage, estomac, duodénum et celles du transit intestinal sont normales. Le lavement baryté confirme la présence de nombreux diverticules du colon. Les tests hépatiques donnent un résultat normal. On constate un diabète léger et quelques signes de décompensation cardiaque avec un E.C.G. normal.. Quatre transfusions de 500 cc sont pratiquées en un mois.

La patiente est en outre soumise à une thérapeutique martiale (6 comprimés par jour de Ferronicum).

L'amélioration n'est cependant qu'éphémère : le I6.I.56 hémoglobine 50% G.R. 3.270.000 et la patiente retombe le 26 janvier à 33% d'hémoglobine et I.590.000 G.R.. Elle reçoit une transfusion de 500 cc. Le lendemain l'hémoglobine est descendue à 27% et les G.R.à I.380.000. La tenacité et l'importance des pertes de sang paraissent difficiles à expliquer par une simple diverticulose. Il est décidé de recourir à une laparotomie après préparation transfusionnelle.

A l'intervention, on découvre dans le petit bassin enclavée entre la vessie et le rectum, une tumeur de la dimension d'un rein attachée à l'intestin grêle par un pédicule très vascularisé anti-mésentérique. L'exérèse de la masse fut pratiquée sans résection intestinale eu égard à l'état précaire de la patiente. Celle-ci succomba le 3° jour d'un O.A.P..

Examen anatomo-pathologique : (Pr. E.PICARD)

Au faible grossissement ; la tumeur apparait formée de faisceaux cellulaires entrecroisés dans tous les sens.. Les cellules sont toutes semblables, formées d'un protoplasme allongé, effilé aux extrémités, d'un noyau ovalaire peu coloré, finement réticulé. Entre ces cellules on trouve une substance interstitielle finement fibrillaire. L'aspect mucoïde, gélatineux est donc ainsi marqué. Il n'y a pas de collagène sauf autour de quelques vaisseaux importants qui parcourent la tumeur. Les faisceaux cellulo-fibrillaires entrecroisés forment ça et là des sortes de rosettes à centre fibrillaire.

Au fort grossissement : l'aspect fibrillaire apparait plus nettement et les caractères cellulaires se précisent montrant la ressemblance de toutes ces cellules tumorales avec les cellules de Schwann des nerfs.

Il s'agit donc d'un schwannome nettement caractérisé. Les deux couches musculaires de la paroi intestinale se trouvent d'un côté de la préparation et ne sont pas envahies mais seulement refoulées par la tumeur.

D'autre part on ne voit pas de mitoses ni d'aplasie marquée des cellules tumorales, La tumeur parait donc bénigne. Quelques plages inflammatoires à polynucléaires existent près du bord interne de la tumeur. Le diagnostic est donc celui de Schwannome bénin de la paroi intestinale."

Que peut-on attendre de l'examen proprement dit ?

La seule inspection permet dans certains cas d'objectiver des signes d'anémie : teint jaunâtre, conjonctives pâles, muqueuses et lèvres décolorées. Elle permet également d'évaluer le degré d'amaigrissement.

Dans d'autres cas la tumeur atteint un tel développement qu'elle est visible à l'oeil nu prêtant parfois à confusion ainsi qu'il est relaté dans l'observation de NARD où le premier diagnostic qui vint à l'esprit fut celui d'une grossesse à terme.

Il est enfin un élément très important qu'un premier examen du malade pourra mettre en évidence c'est l'existence d'une maladie de Recklinghausen cutanée dont nous rappellerons brièvement les caractères:

Cette affection souvent héréditaire et familiale est caractérisée :

1 - par des pigmentations apparaissant sous forme de macules plus pu moins grandes qui peuvent : . former soit de petites taches lenticulaires soit des taches plus grandes dites "taches hépatiques" ou aboutir à la formation de grands placards de melano-

dermie plus ou moins diffuse: la teinte de ces taches varie du jaune au brun foncé.

2 - par des tumeurs cutanées : petits molluscums ou petites tumeurs de consistance molle qui peuvent naitre dans les couches profondes de la peau formant une véritable masse herniée à travers les téguments et se pédiculisant ultérieurement. Leur nombre est variable parfois considérable. Leur volume peut acquérir celui d'une tête d'adulte.

3 - par des tumeurs des nerfs : ce sont des noyaux durs allongés en fuseau situés sur le trajet des filets nerveux de l'avant-bras, du cou et des flancs.

4 - par des troubles mentaux : dépression intellectuelle, déséquilibre général des facultés.

Enfin, certaines déformations du squelette seront visibles également à l'inspection: ce sont les scolioses dues à des localisations osseuses de la maladie de Recklinghausen.

Tout examen de malade accusant en particulier des troubles digestifs va comporter un examen de l'abdomen qui devra être empreint de douceur, de patience et d'attention.

La palpation abdominale pourra en effet mettre en évidence l'existence d'une tumeur intra-abdominale le plus souvent au-dessous d'une ligne allant du rebord inférieur costal gauche à l'épine iliaque antérieure droite. Cette tumeur est de volume variable, de la taille d'une orange à celle d'une tête d'enfant, tantôt dure, tantôt donnant une impression d'élasticité d'où sa confusion fréquente avec un kyste de l'ovaire. Elle est indolore, mobile, tellement mobile parfois qu'elle disparait au milieu des anses

intestinales sans que l'on puisse la retrouver. C'est ce qui ressort de l'observation de CH. d'HALLUIN et GAUTIER où seul le médecin traitant avait pu percevoir de façon fugitive une petite masse abdominale qui ne fut jamais retrouvée à l'examen.

Cette palpation sera obligatoirement associée à un toucher rectal et à un toucher vaginal pour identifier la participation utéro-annexielle à la tumeur perçue ou pour déceler une éventuelle localisation dans le petit bassin.

Nous pourrons enfin trouver au cours de l'examen des autres signes témoins des désordres occasionnées par toute tumeur abdominale, qui varient d'ailleurs suivant la grosseur et la localisation de celle-ci: ce sont l'ascite, l'oedème des membres inférieurs, la circulation collatérale. Nous signalons à ce propos la possibilité de compressions viscérales autres, notamment les compressions vésicales ou urétérales ainsi que l'ont rapporté M.M. BOUCHERON, FARIZON et BARBIER en 1955.

Toutes ces recherches devront être complétées par une rectoscopie et par la série des examens de laboratoire courants: urée, glycémie, numération et formule sanguine, dosage de l'hémoglobine, etc... qui permettront de découvrir des anémies méconnues et de faire un bilan humoral exact.

L'analyse des selles s'avère également indispensable et doit comporter obligatoirement une recherche sérieuse de la présence du sang dans ces selles; nous n'en voulons pour exemple que l'observation de KLEITSCH, OMAHA où coexistaient une amibiase et une neuro-fibromatose de l'instestin grêle.

En résumé, l'ensemble des observations que nous avons pu examiner nous a amené à constater que tous les signes cliniques énumérés étaient très rarement synthétisés chez le même sujet. Ils étaient tantôt absents, tantôt isolés, tantôt réunis dans une sorte de tableau d'occlusion chronique réalisant alors un véritable syndrome de Koenig

En face de cette symptomatologie, qui ne peut être qu'évocatrice mais ne permet pas de faire un diagnostic, le praticien va se tourner vers la radiologie.

Nous aborderons auparavant le problème des manifestations aigues de ces tumeurs neurales de l'intestin grêle.

Si ces manifestations sont parfois un peu passées sous silence, il n'en faut pas moins constater qu'elles se rencontrent dans 2I% des cas et qu'elles sont généralement entachées d'une certaine gravité.

Elles sont essentiellement de deux ordres : mécaniques et infectieuses et se révèlent soit par une occlusion soit par une péritonite. Nous ne reviendrons pas sur les accidents hémorragiques qui peuvent revêtir une allure cataclysmique et commander une intervention exploratrice d'urgence (observation de BERTHON, POIRIER).

L'occlusion se manifeste en général de façon aigue. Il s'agit d'une occlusion siégeant au niveau de l'intestin grêle, avec douleurs vives à paroxysmes très accentués, vomissements incessants, abondants et précoces; altération rapide de l'état général. Le ballonnement y est habituellement modéré. Les images radiologiques sont en tuyaux d'orgues avec des bulles d'air hautes et relativement minces. De plus, le lavement baryté montre la liberté du gros intestin et le diagnostic s'arrête à celui d'occlusion intestinale localisée sur le grêle. La laparotomie exploratrice permet de voir qu'il s'agit toujours d'une occlusion par volvulus, par bride, en rapport avec l'existence d'une tumeur abdominale et qu'en aucun cas cette tumeur n'a de caractère sténosant propre, L'occlusion par invagination intestinale est extrêmement rare, nous n'en avons qu'un cas celui de A.J..ATKINSON et WHEELOCK Ce fait s'explique très bien si l'on se souvient que les tumeurs étudiées sont des tumeurs à développement exo-intestinal, sous-séreuses alors que l'invagination est habituellement provoquée par des tumeurs endo-intestinales, sous muqueuses telles que les lipomes, les myomes, les polypes. Nous présenterons ici la très intéressante publication de Ch. d'HALLUIN où c'est l'intestin grêle qui joue le rôle de bride occasionnant, contrairement à l'habitude une

occlusion colique par volvulus du coecum.

" Il s'agissait d'une femme de 63 ans qui depuis plusieurs années déjà fréquentait les consultations médicales et chirurgicales. En décembre 1955 elle avait présenté une hémathémèse indiscutable et l'examen comportant des radiographies gastriques n'avait rien montré.

En septembre 1958 survient un meloena. De nouvelles explorations sont pratiquées une hernie hiatale est découverte qui est rendue responsable des hémorragies.

Cependant, la malade revenait consulter en mai 1957. Elle n'avait plus présenté d'hémorragiesdigestives mais elle se plaignait d'une anorexie tenace, d'asthénie et d'amaigrissement. Une constipation rebelle aux traitements habituels s'était installée. De plus, son médecin avait eu l'impression fugitive de palper dans l'abdomen une petite masse, très mobile qu' aucun examen n'avait ensuite permis de retrouver.

Un transit digestif, un lavement baryté, une rectoscopie, ne peuvent donner la clef de troubles suspects chez une femme de cet âge.

Le 31 aout 1958 vers 10 H.: depuis 24 h. colique abdominales violentes , vomissements alimentaire et bilieux, arrêt des matières et des gaz, météorisme important, total.

Aucune masse palpable dans ce ventre tendu. Les touchers vaginal et rectal n'apportent aucun renseignement. Pas de radio.

Devant ce passé digestif, l'âge de la malade, la précarité de l'état général on pense à une tumeur du colon droit.

Mise en aspiration duodénale qui ramène peu de liquide. Aggravation de l'état général.

<u>18 h.</u>: Laparotomie exploratrice sous rachi-anesthésie.

Dès l'ouverture du péritoine: hémopéritoine de 300 à 400 cc qui se livre passage à l'extérieur. On constate alors un volvulus du coecum..Ce dernier gonflé comme un ballon de rugby, est en ectopie complète et empêche toute exploration de l'abdomen. Ponction à l'aide d'un trocart intestinal. C'est alors qu'apparait la bride sur laquelle le coecum s'est volvulé.

Cette bride est constituée par une anse jejunale tendue par une petite tumeur pédiculée, sous-séreuse, de la taille d'une mandarine. Cette tumeur est en partie infarcie expliquant l'hémopéritoine. On peut alors réduire le volvulus et enlever la tumeur. Une petite collerette de muqueuse intestinale de la taille d'une lentille y adhère si fort qu'on doit la réséquer.

La petite brèche intestinale est suturée en un plan au fil de lin et la paroi refermée sans drainage au fil non resorbable.

Guérison. Sortie le 8° jour.

Examen anatomo-pathologique :

Gliome périphérique, pédiculé et ayant subi une nécrose aspetique partielle par torsion sur son pédicule. Pas de signes de malignité."

Le second mode de manifestation aigue de ces tumeurs du grêle est la péritonite. Pour l'expliquer il faut se remémorer l'évolution anatomique de la tumeur: du côté de l'intestin il se produit par suite de phénomènes de compression et de phénomènes vaso-moteurs une ulcération de la muqueuse qui s'étendra à la néoformation. De son côté celle-ci une dégénérescence nécrotique centrifuge qui aboutit à l' élaboration d'une véritable cavité. Il s'établit bientôt un pertuis entre la lumière intestinale et la cavité tumorale; puis la paroi de cette tumeur se fissure et se rompt par fragilité ou surinfection et engendre une inondation péritonéale de liquide intestinal.

Ces péritonites débutent de façon brutale, le tableau clinique est d'emblée alarmant et s'aggrave très rapidement. Les points douloureux maxima ont un siège variable: on les retrouve surtout dans la fosse iliaque gauche, la fosse iliaque droite, la région para-ombilicale. La défense et la contracture sont localisées ou étendues à tout l'abdomen. Le passé digestif pouvant revêtir l'aspect d'un passé ulcéreux il est logique de constater que le diagnostic posé fut souvent celui de perforation d'ulcus. Des confusions se produisent également avec un syndrome appendiculaire et l'on conçoit dans ce cas que le diagnostic étiologique ne soit qu'une découverte de laparotomie. Quoi qu'il en soit il faut avoir présent à l'esprit ces complications sachant la gravité d'une résection intestinale en milieu septique.

Nous relaterons ici le cas d'un malade opéré dans le service du Dr. R. CHABRUT ainsi que la publication de E. PICARD et SCHMITT faite à l'Académie de Chirurgie au mois de mars 1959.

Première observation (inédite) :

" Mr. R... 60 ans, Hospitalisé pour crise douloureuse violente siégeant au niveau de la région épigastrique et de la fosse iliaque droite. Pas de vomissements. Pas d'arret des matières et des gaz. T° 38°.

A l'examen :

On constate qu'il s'agit d'un homme obèse dont l'abdoment est distendu. Il existe une défense très nette de la paroi dans la région péri-ombilicale droite, avec douleur.

On note également une certaine matité dans les parties déclives. Le toucher rectal ne révèle rien de particulier.

L'examen radioscopique de l'abdomen montre l'existence de quelques gaz au niveau de l'angle colique gauche et au niveau de la région coecale.

L'examen radioscopique du thorax permet de souligner une augmentation du volume du coeur assez importante.

A l'interrogatoire du malade on ne retrouve aucun antécédent digestif, seule est à signaler une certaine albuminurie.

Peu de temps après son entrée dans le service, l'état général de ce malade semble s'aggraver: le faciès est toxique, la température à 39°, le pouls à 100 la T.A. se maintient à 11 1/2 - 8 et alors apparaissent quelques vomissements.
On pose le diagnostic probable d'appendicite.

Intervention : Dr. R. CHABRUT - D. LE GRAND.

1 - Incision iliaque, pus malodorant dans le ventre, appendice sain. En réclinant la lèvre gauche de l'incision, on voit une masse violette, grosse comme une poire mais que l'on ne peut amener dans la plaie. Fermeture.

2 - Réouverture sur la ligne médiane: on retrouve cette masse longue de 12 cm, large de 6 cm. légèrement rétrécie à sa partie moyenne, arrondie à son extré-

mité supérieure sur le bord libre de l'intestin grêle. L'épiploon est fixé sur son pourtour. On peut l'en détacher assez facilement; la consistance en est molle, en appuyant sur sa surface on fait sourdre du pus sans toutefois voir nettement l'orifice. On pense qu'il s'agit d'une tumeur infectée développée aux dépens du diverticule de Meckel..Resection de la portion d'intestin grêle sur laquelle s'insère cette masse. La continuité est rétablie par anastomose termino-terminale en deux plans à points séparés. Assèchement de l'abdomen, drain dans le cul de sac de Douglas. Fermeture au vatgut chromé et crin en huit.

Pièce : Elle comprend 5 cm d'intestin grêle d'aspect sain. En ouvrant celui-ci on voit un petit orifice ourlé de muqueuse dans lequel il est facile d'introduire une pince de Kocher jusque dans le fond de la masse enlevée.

Histo-diagnostic n° II7.449 pr. DELARUE

Les fragments étudiés représentent une volumineuse formation tumorale, apparemment sphérulaire, accolée à une anse grêle. Cette tumeur nécrosée en son centre est constituée par une prolifération de cellules fusiformes, à disposition fasciculée, s'orientant par endroits en groupes palissadiques. Les nombreux vaisseaux disséminés dans cette tumeur, ont une paroi toujours bien individualisée, quelquefois épaisse et hyaline. Le centre de cette tumeur, nécrosé est rempli de polynucléaires et de sérosités purulentes.

Il s'agit donc ici d'schwannome de l'intestin grêle, très largement nécrosé, ayant probablement déterminé la péritonite constatée, à la suite d'une perforation à la fois péritonéale et intestinale.

Cette tumeur est dépourvue de tout caractère histologique de malignité."

Deuxième observation : (PICARD et SCHMITT)

" Homme de 48 ans entré à l'hôpital le 22 septembre I958 à 3 h. du matin pour un syndrome abdominal aigu ayant débuté 4 h. plus tôt.

La douleur d'abord para-ombilicale, puis généralisée, les vomissements, la T° à 39°6, la contracture franche de tout l'abdomen font porter le diagnostic de péritonite aigue.

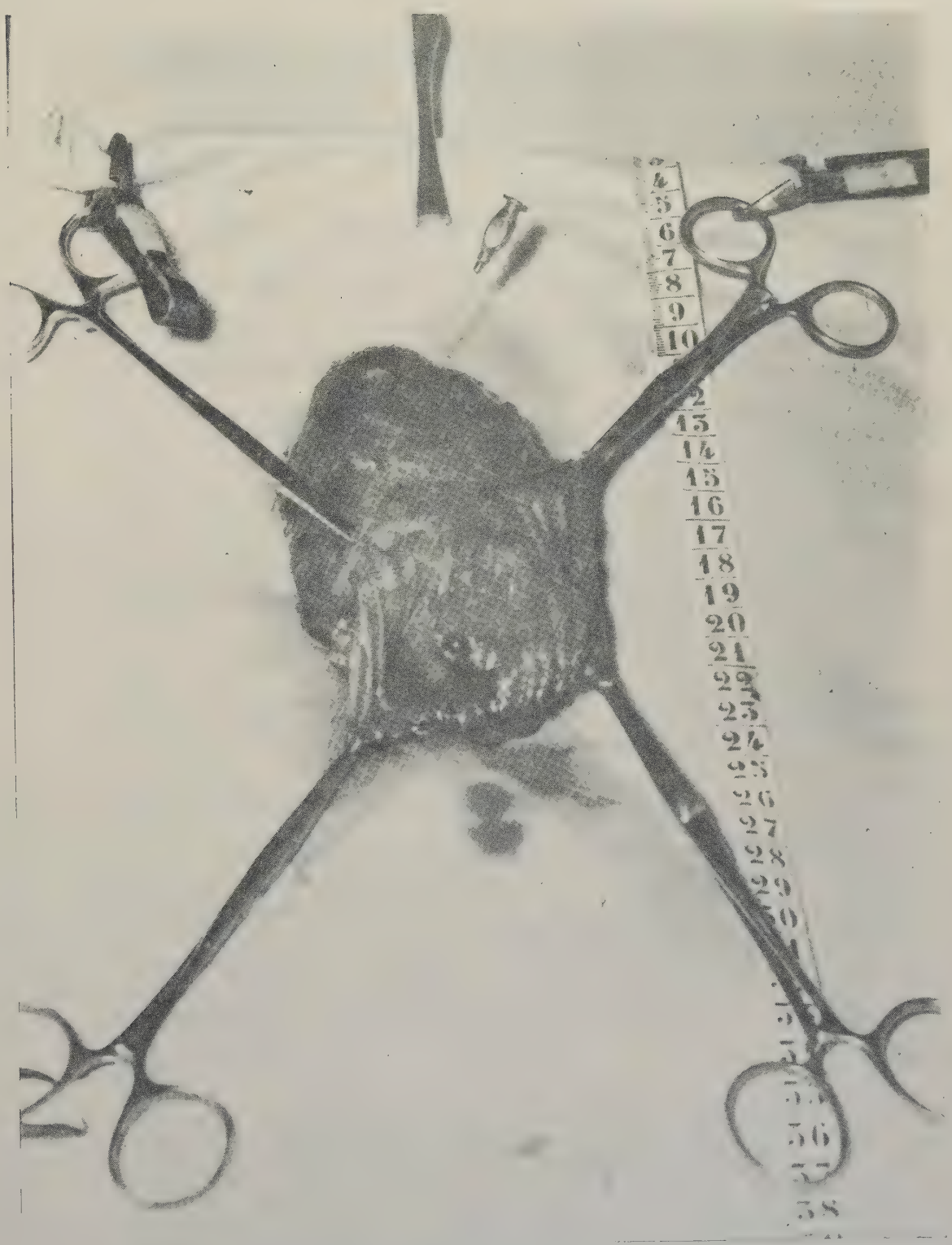

Neurinome diverticulaire de l'intestin grêle
R. CHABRUT - D. LE GRAND

Il n'existe aucun antécédent en faveur d'une étiologie appendiculaire ou ulcéreuse.

Les examens complémentaires ne tranchent pas le problème: pas d'image de pneumo-péritoine sur les clichés d'abdomen sans préparation.

6.000 G.B. à la numération.

L'intervention est pratiquée après une courte réanimation.

Compte-rendu opératoire :

Incision médiane à cheval sur l'ombilic. Liquide rouseâtre en petite quantité dans la cavité péritonéale. On découvre une tumeur adhérant intimement au méso-colon transverse et au grand épiploon. Après dissection et libération des adhérences, elle apparait comme une poche arrondie, dure de volume d'une grosse orange, implantée sur le bord libre du grêle au niveau du jéjunum et présentant à son sommet une fissure par où s'écoule le liquide noiratre retrouvé dans le péritoine.

Il existe une adénopathie allant jusqu'à l'origine de la mésentérique supérieure. On fait une résection segmentaire (40 cm) avec résection mésentérique comprenant les ganglions perçus. Anastomose termino-terminale en un plan. Toilette soigneuse. Fermeture sans drainage.

Anatomo-pathologie : Aspect macroscopique :

A l'ouverture de la pièce, paroi épaisse, blanchâtre, Toute la partie centrale, kystique, est occupée par un magma nécrotico-hémorragique infecté. Au sommet existe une fissure par où c'est faite la perforation dans le péritoine. La cavité communique par ailleurs au niveau de sa base d'implantation avec la lumière intestinale par un petit pertuis. La lumière intestinale est intacte en regard de la tumeur.

Examen histologique :

Sous une muqueuse un peu inflammatoire et présentant de nombreuses valvules conniventes, on trouve une tumeur bien limitée et formée par des travées tourbillonnantes de cellules fusiformes dont les noyaux se groupent parfois en palissades. C'est là l'image typique d'un schwannome bénin. Au niveau des ganglions : phénomènes d'adénite subaiguë chronique. Aucun signe histologique de malignité."

Une troisième observation de K.F. DIETRICH, nous relate l'apparition d'une péritonite biliaire par perforation d'un neurofibrome situé au voisinage de l'angle de Treitz.

> " Femme de 53 ans. Accidents type occlusifs et fébriles qui en l'absence de tout niveau liquide et en raison d'une augmentation nette de l'ombre hépatique, avaient fait penser à un iléus paralytique d'origine biliaire.
>
> On trouva opératoirement un péritoine rempli de liquide brunâtre, trouble, avec distension du grêle. A IO cm de l'angle de Treitz se montrait une tumeur du volume d'un oeuf de poule de couleur rouge foncé, au pole mésentérique de laquelle suintait le liquide intestinal. On fit une résection avec anastomose bout à bout.
>
> La tumeur était partiellement nécrosée. Histologiquement, il s'agissait d'un neurofibrome issu probablement de la sous-muqueuse sans trace d'évolution sarcomateuse.
>
> Décès après hyperglycémie, éviscération, parotidite, accidents d'insuffisance circulatoire."

Lors de la présentation de l'observation de E. PICARD à l'Académie de Chirurgie, SELLIE faisait remarquer à juste titre que si l'exploration radiologique de l'estomac, du duodénum, et du colon était fréquemment utilisée, l'examen du transit du grêle par contre, était souvent négligé.

A quoi cela est-il dû ? Que peut-on attendre de la radiologie dans ce domaine ? Autant de question auxquelles nous essaierons de répondre.

Sur 66 cas, qui laisserent au praticien le loisir d'une investigation radiologique, il est surprenant de constater que 3 seulement bénéficient d'une diagnostic: l'un d'un diagnostic de tumeur du grêle sur une des dernières anses jejunales (la tumeur était d'ailleurs perçue à la palpation abdominale et au toucher vaginal), l'autre d'un diagnostic de tumeur de la partie supérieure du jejunum (tumeur qui contrairement à l'habitude avait l'avantage de faire largement saillie dans la lumière intestinale), le troisième enfin que nous relatons pour permettre de mieux comprendre les échecs de

la radiologie en ce qui concerne la pathologie de l'intestin grêle.

Observation de M.M. GIRAUD et A. CAMELIN :

"Mme C... a été admise à l'hôpital Desgenettes le 27 juin 1950 à la suite d'une diarrhée sanglante et de vertiges. Survient un meloena de sang noir, digéré, hauséabond qui persiste jusqu'au 4 Juillet 1950 (G.R. I.825.000 - G.B. 4.700 - Transfusions. Hémostatiques).

Cette malade âgée de 50 ans n'accuse aucun syndrome douloureux gastrique. On note seulement les derniers mois des digestions lentes, de la constipation, une certaine lassitude.

Le 26 juillet : premier examen radiologique (Estomac, duodénum) qui ne montre rien de particulier si ce n'est une légère périduodénite.

Une semaine après: examen du tube digestif par la méthode du double repas opaque (I° repas à 2 h. - 2° repas 6 h.)

2 h.30 après ce repas on constate en station debout un aspect un peu segmenté du jejunum. Le calibre parait légèrement diminué dans la partie moyenne du grêle et une anse se projettant sur le plateau sacré est encochée avec rétrécissement en amont. Au niveau de cette encoche bien vue en scopie, les fines dentelures normales des contours de l'anse jéjuno-iléale disparaissent. Cette zone parait non opacifiée sur un deuxième cliché pris en decubitus où les mouvements péristaltiques s'estompent.

A la 5° heure la baryte est dans l'iléon terminal et atteint le coecum.

A 8 h.30 le coecum est complètement rempli.

A 8 h. 40 , après le dernier repas, le cadre colique est opacifié jusqu'à l'angle gauche et on distingue encore un bas-fond gastrique minime, des images en boules, images iléales. Les clichés pris jusqu'à la 27° heure montrent une discrète dilatation du coeco-ascendant avec diminution de calibre de 6 à 8 mm de la première portion du transverse dont la segmentation est conservée.

En conclusion : retard notable du transit. L'encoche du bord de l'anse jéjuno-iléale parait de peu de valeur bien qu'elle puisse faire penser à une zone inflammatoire ou à un ulcère simple du grêle.

I5 jours après : nouvel examen par lavement baryté: cadre colique bien imprégné, le rétrécissepent colique transverse droit persiste mais est moins bien marqué. Aéro-ilée nette dolichocolon gauche. L'insufflation dilate peu la région suspecte du colon.

On pense alors à une compression extrinsèque au niveau de la première portion du transverse.

Intervention le 23 aout :

La laparotomie exploratrice permet de découvrir l'existence de plusieurs tumeurs du grêle, extra et intra-pariétales. Résection de 60 cm de grêle."

Nous voyons donc qu'il n'en a pas fallu moins de trois examens radiologiques pour arriver à un diagnostic qui n'est d'ailleurs qu'hypothétique. A quoi peuvent être attribuées ces difficultés de diagnostic ?

La cause première nous semble inhérente à la nature même de la tumeur caractérisée par le fait qu'elle se développe hors de la lumière intestinale, par la fréquente intégrité à la période de début de la muscularis mucosae, par sa faible densité radiologique.

L'étude comparative de la pièce opératoire et des clichés radiographiques du cas relaté ci-dessus, a montré que les tumeurs se sont développées hors de la muqueuse, hors de la lumière intestinale, sans modification appréciable pour la plupart du calibre et des contours de l'opacité barytée.. Leur pédicule d'implantation ne mord sur la lumière du jejunum que pour trois de celles-ci; il donne alors une "image de manque": encoche tronconique, à fond ombiliqué, à bords rectilignes, interrompant les contours finement dentelés de la lumière intestinale. Il est à signaler qu'au cours du transit une pareille image avait été constatée.

D'autre part, certaines tumeurs même des plus grosses ne donnent aucune modification des contours de l'opacité barytée: c'est à peine si leur présence émousse les fines incisures normales et on ne constate aucune modi-

fication des plis muqueux en couche mince même en regard des encoches caractéristiques, la muscularis mucosae ne parait pas entamée.

La densité radiologique de ces tumeurs est en outre très faible par rapport à l'imprégnation opaque et ne permet pas de les objectiver dans l'enchevêtrement des anses tout au moins sans pneumo-péritoine.

Enfin, seules les images d'empreinte sur les anses intestinales ou sur les cadre colique voisin pourraient éventuellement les mettre en évidence sous compression mais il faudrait admettre que l'anse, très mobile, soit remontée à ce niveau au moment de l'examen.

Une deuxième difficulté de diagnostic résidait dans le fait qu'il n'y avait pas encore jusqu'à nos jours de technique radiographique très déterminée ainsi que semblait le faire ressortir la seule multiplicité des techniques proposées. Les uns utilisaient l'opacification accélérée basée sur l'effet d'accélération dû à la grande masse de solution employée (I000 gr au total), basée également sur la stimulation du péristaltisme par la solution froide ainsi que sur l'action physiologique de la solution isotonique. Mais dans ce cas les conditions d'opacification sont souvent perturbées par le rythme des évacuations pyloriques, l'apport secrétoire gastrique, biliopancréatique, duodénal et intestinal.

D'autres avaient fondé de grands espoirs dans l'opacification par sonde duodénale ou iléale à l'aide de la sonde d'Einhorn ou plus particulièrement de la sonde de Miller Abbott; mais si cette méthode était valable pour le jejunum il a été exceptionnel que l'on arrive à conserver une densité et une absence de fragmentation suffisantes pour avoir des images interprétables au niveau de l'iléon.

D'autre part, la mise en place des sondes est désagréable pour le patient; cette méthode semble de plus anti-physiologique: elle crée une inondation totale de la fin du jejunoiléon et rend les clichés ininterprétables..

Nous voyons donc que les conditions requises pour pouvoir interpréter correctement un examen radiologique de l'intestin grêle sont tout d'abord la netteté parfaite des images ce qui nécessite un temps de pose rapide, l'utilisation ensuite d'une substance de contraste moulant parfaitement la muqueuse, l'obtention enfin d'une dissociation de tous les segments du grêle pour éviter les superpositions.

A la suite des travaux de E. CHERIGIE et Mme PRADEL-RAYNAL il semble que la conduite à tenir soit la suivante :

Seules les techniques par voie orale doivent être utilisées, l'examen est pratiqué à jeun, la bouillie opaque aera de consistance crémeuse et la quantité de baryte très petite, 3 à 4 cuillérées à café. Cette petite quantité de baryte a pour effet la création d'un index opaque de 30 cm de long environ dont le cheminement à travers les anses grêles sera facile à suivre. On aura ainsi successivement au niveau des divers segments du grêle des images de replétion, semi-évacuation, évacuation. Les clichés sont pris en decubitus ventral I5 minutes après l'ingestion du repas baryté, puis toutes les 30 minutes jusqu'à l'opacification du coecum. Dès que l'index opaque atteint le bas-fond coecal on utilise alors le sélecteur et la compression dosée qui donne une meilleure vue de la jonction iléo-coecale.

Tout examen radioscopique est supprimé et remplacé par un examen systématique de chaque cliché immédiatement après son développement. L'ensemble des clichés est ensuite réuni pour reconstituer en quelque sorte le transit image par image.

Le lavement opaque peut être également employé comme examen complémentaire soit que l'on veuille préciser la morphologie de la région iléo-coecale soit que l'on veuille vérifier la constance d'un aspect anormal à son niveau. L'examen se fait sous atropine avec compression dosée et insufflation après évacuation.

En cas de syndrome abdominal aigu des simples radiographies de l'abdomen sans préparation permettent d'affirmer l'occlusion et bien souvent d'en préciser le siège. La technique en a été parfaitement codifiée par PORCHER et SIMON.

Aussi parfaite que soit toute technique radiologique il n'en reste pas moins que la fixité de l'image ira toujours à l'encontre de la réalité, l'intestin grêle étant de par sa nature un organe doué d'une grande motilité. Il est donc permis de fonder de grands espoirs sur la radiocinématographie, une séquence de quelques secondes par exemple, tournée toutes les 30 minutes, remplaçant les clichés standards. Enfin la roetgentelévision parachèvera cette peuvre, le radiologue ayant la possibilité de suivre le déroulement du transit sur un ecran et enregistrant au passage les images qui lui sembleront intéressantes.

Il faut attendre malheureusement quelque temps encore pour que ce chapitre du diagnostic radiologique des tumeurs bénignes neurales de l'intestin grêle puisse s'enrichir d'observations où l'on pourra constater la possibilité de faire un diagnostic avant d'entreprendre un acte thérapeutique.

Nous conclurons avec ces paroles de Mr. PORCHER dont l'opinion à l'gard de ce problème s'exprime de la façon suivante :

> " L'examen radiologique du grêle est le plus difficile du point de vue technique de tous les examens digestifs, difficulté dans le choix de la méthode d'opacification, difficulté de saisir la continuité de la totalité des anses. Il n'y a pas de méthode infaillible. Quand on a de bonnes raisons de soupçonner une lésion de l'intestin grêle il faut savoir s'acharner, ne ménager ni son temps , ni sa peine et la patience et la persévérance s'avèreront bien souvent récompensées".

E V O L U T I O N

Les éléments d'histologie et de pathologie que nous avons pu réunir aux chapitres précédents vont permettre d'entrevoir de quelle façon évoluent les neuromes. S'il existe certains caractères différentiels entre neurofibromes et neurinomes il est un point sur lequel se fait l'unité au cours de cette évolution c'est leur aptitude commune à subir une dégénérescence maligne.

Nous savons qu'anatomiquement le point de départ de la tumeur est le plexus sympathique contenu dans la paroi intestinale. De là, habituellement à partir du bord mésentérique, demeurant toujours sous séreuse, cette tumeur se développe vers l'extérieur. Reliée parfois à l'intestin par un étroit pédicule elle va croitre, prendre des proportions variables selon sa nature et contracter des adhérences avec les tissus et les organes voisins. En regard de la lumière intestinale elle se développe par contre très faiblement, demeurant invariablement sous-muqueuse. Cette muqueuse peut toutefois subir des alterations; il se produit alors une ulcération qui va bientôt gagner la tumeur elle-même et la mettre en communication avec la lumière intestinale lui donnant l'aspect diverticulaire que l'on sait. Certaines modalités de cette évolution restent propres à chaque groupe tumoral: les neurofibromes ont une propension particulière à la dissemination et à la pluralité tout en conservant de petites dimensions alors que les neurinomes sont le plus souvent solitaires et de grosse taille. Quoi qu'il en soit les uns et les autres peuvent subir

une dégénérescence initialement bénigne caractérisée par les modifications de consistance et de vascularisation: la tumeur devient élastique, se gélifie en son centre alors que ses parois très vascularisées et souvent hémorragiques s'amincissent et se fissurent. Cette dégénérescence myxoïde se rencontre plus fréquemment chez les neurinomes.

Au demeurant l'accident évolutif majeur des neuromes réside dans la possibilité d'une transformation maligne. Sur 84 cas étudiés nous retrouvons 2I neurosarcomes soit une proportion de 25%, proportion importante qui pourra nous amener à modifier certaines conceptions thérapeutiques. Il est de plus intéressant de remarquer que ces neurosarcomes surviennent très souvent lorsque la neurofibromatose viscérale est associée à une maladie de Recklinghausen cutanée. Sur 8 malades porteurs de cette affection 4 présentaient des neurofibromes en voie de dégénérescence maligne; des éléments bénins coexistant d'ailleurs avec des éléments malins.

Macroscopiquement les neurosarcomes ont des dimensions variables avec la durée de leur évolution: petits ils sont sphériques ou fusiformes, plus gros ils sont bosselés, mamelonnés. Dans le cadre d'une neurofibromatose viscérale l'apparition, au milieu d'un groupe de petits neurofibromes, d'une tumeur de taille nettement supérieure dite "tumeur royale" doit toujours être considérée comme très suspecte car c'est à son niveau que l'on observe généralement les premiers éléments sarcomateux. La consistance de ces neurosarcomes est mollasse, à la coupe ils sont formés par un tissu grisâtre ou jaunâtre semé de foyers nécrotiques ou hémorragiques. Ces caractères macroscopiques, on le voit aisément, se rapprochent de ceux des tumeurs en voie de dégénérescence myxoïde d'où la nécessité d'une grande prudence dans l'affirmation de la bénignité macroscopique des neuromes. L'existence d'une ascite hémorragique, de ganglions dans le territoire correspondant au siège de la tumeur seront autant de facteurs en faveur de la malignité.

Histologiquement la schwannoglie qui est l'élément fertile du nerf, fertilité qu'elle manifeste dès qu'elle n'est plus inhibée par le neurite, semble être également l'élément matriciel de la tumeur maligne. Cependant le

syncytium de Schwann ne garde plus l'ensemble des caractères qui permettent de le reconnaitre en toute sécurité. Le diagnostic de malignité se fait :

- sur la présence de mitoses nombreuses,
- sur la perte de la propriété de se cloisonner longitudinalement et de s'envelopper d'une gaine de Plenk-Laidlaw du faisceau.
- sur la conservation de l'aptitude à produire seulement du collagène fibrillaire,
- sur la tendance à isolement des cellules,
- enfin sur les monstruosités cellulaires.

Il nous est facile de comprendre maintenant pourquoi l'évolution clinique lente et insidieuse des neuromes sera le reflet de leur évolution anatomique. L'ulcération de la maqueuse intestinale entraine les hémorragies, la croissance de la tumeur hors de la paroi de l'intestin grêle peut expliquer la possibilité de volvulus quant aux occlusions par bride elles peuvent être provoquées par les adhérences de cette tumeur aux tissus et organes voisins. La fissuration pariétale en rapport avec une dégénérescence sera, elle, responsable des accidents infectieux cependant que la transformation maligne entrainera cet effondrement progressif de l'état général propre à tout cancer.. S'il s'agit là d'un ordre chronologique souvent rencontré il ne faut pas oublier que cette évolution peut être tout à fait anarchique..

Enfin, nous ne perdrons pas de vue le fait que si les neuromes de l'intestin grêle peuvent être considérés comme des tumeurs primitivement bénignes leur potentiel de malignité, ainsi qu'en témoigne l'évolution anatomo-clinique, est suffisamment important pour justifier à leur égard une très grande méfiance.

DIAGNOSTIC

Maintenant que nous avons dégagé les éléments d'ensemble de la pathologie des neuromes de l'intestin grêle, il nous reste à considérer le point de vue pratique à savoir celui du diagnostic.

Peut-on faire le diagnostic des neuromes de l'intestin grêle et comment ?

Pour répondre à ces questions il nous faudra nous placer sur deux plans :

- le plan médical et
- le plan chirurgical pur.

Le problème consiste en premier lieu à faire le diagnostic de tumeur du grêle indépendamment de la nature de cette tumeur.

La pathologie digestive est riche de tous ces signes fonctionnels propres à nombre d'affections que sont les douleurs abdominales, les troubles du transit, les nausées, les hémorragies intestinales ou autres, signes, qui ont leur caractère propre selon la nature de l'affection. L'apparition ne serait-ce que de l'un de ces signes entraine, de façon réflexe, les investigations cliniques et para-cliniques classiques. Le plus souvent ces investigations sont limitées du point de vue radiologique à

des clichés d'estomac, de duodénum ou de colon, alors que le transit du grêle est négligé.

En l'absence de toute donnée clinique ou radiologique positive il se pourra que l'on classe le malade dans la catégorie dite des "fonctionnels" Il faut savoir cependant que la symptomatologie des tumeurs de l'intestin grêle rentre difficilement dans un cadre précis ce qui implique :

1 - qu'en l'absence de signes d'alarme nets, il soit nécessaire d'attacher de l'importance à tous ces phénomènes discrets mais répétés, évocateurs d'un trouble du transit: douleurs à type de crampes dans la région sous-ombilicale, parfois diffuses à tout l'abdomen, sans horaire fixe, alternatives de diarrhées et de constipation, hémorragies manifestes ou occultes, amaigrissement anémie.

2 - qu'il est de plus, nécessaire de savoir examiner, palper un abdomen avec patience et douceur, se souvenant de la mobilité fréquente de ces tumeurs du grêle. Il faut également ne pas oublier de pratiquer un toucher vaginal, un toucher rectal.

3 - que lorsque tous les examens radiologiques d'estomac de duodénum,de colon se seront avérés négatifs, il soit nécessaire de demander spécialement un examen radiologique du transit du grêle, examen dont la valeur sera conditionnée par l'utilisation d'une bonne technique .

4 - enfin, que l'existence d'une maladie de Recklinghausen cutanée mise en évidence par une inspection soigneuse, associée à l'un de ces troubles digestifs déjà énumérés, peut être considérée comme un élément de certitude de localisation digestive d'un neurome.

Nous exposerons à cet effet l'observation de M.M. VACHON, PASQUIER et AIMARD :

"Mme M... 5I ans, ménagère, sans antécédents particuliers à présenté en février I958 un meloena important accompagné de lipothymies sans syncope. A l'hôpital de Roanne où elle fut hospitalisée d'urgence trois transfusions furent pratiquées. Les radiographies gastriques et intestinales avaient été négatives et la malade put reprendre ses coccupations, mais restant asthénique, anorexique et inquiétée par un amaigrissement de 5 Kg, elle vient consulter 3 mois plus tard en mai I958.

Cette malade dont l'état général reste assez bon ne se plaint d'aucun trouble fonctionnel gastrique ou intestinal actuel ou ancien.

Elle ne présente pas d'anémie notable (G.R. 4.280.000 valeur globulaire 0,98) mais une légère leucocytose à II.600 sans polynucléose et une température subfébrile. Les réactions de Weber dans les selles, d'apparence normale, sont négatives.

L'examen ne fait sentir ni gros foie, ni grosse rate mais on est de suite frappé par la présence de lésions cutanées qui permettent de faire sans difficulté le diagnostic de maladie de Recklinghausen. La face et le tronc présentent de nombreux nodules cutanés et sont parsemés de taches pigmentées brunes de taille variable. La malade précise que l'un de ses enfants est porteur de lésions identiques ce qui confirme l'existence d'une neurofibromatose.

Il est dès lors logique d'attribuer à une localisation digestive de la maladie l'hémorragie du mois de mars. Or l'investigation radiologique s'avère décevante, les radiographies gastriques et intestinales sont négatives. La gastroscopie ne montre rien de particulier, mais comme il est difficile faire un autre diagnostic on conseille d'intervenir ..

Intervention : Dr..CHATTOT le I9 Juin I958

Compte-rendu opératoire :

Il existe une tumeur de la taille d'une noix située à l'angle duodéno-jejunal. Exérèse localisée. Une autre petite tumeur de la táille d'un petit pois est découverte à 25 cm de la première sur le jejunum. Elle est également enlevée. Le reste du grêle ne présente aucune lésion.

L'examen de la pièce montre que la tumeur infiltre toute la paroi mais en précisant qu'elle a surtout un développement

externe et s'étend au contraire très peu dans la lumière intestinale; son pole intestinal présentait un aspect très vascularisé et hémorragique.

L'examen anato-pathologique précise le caractère histologique des deux tumeurs: il s'agit d'un schwannogliome (neurinome du type A d'Antoni) parfaitement encapsulé. Il n'y a aucun signe de malignité ; les vaisseaux ont une paroi épaisse et fibreuse.

Suites opératoires normales. "

Il a donc été possible dans le cas présent de faire le diagnostic de neurome sur la seule constatation d'hémorragies intestinales en association avec une maladie de Recklinghausen cutanée. Indépendamment de ceci, nous avons pu remarquer combien faire un diagnostic était cliniquement difficile et nombre d'observations présentent ces tumeurs comme découvertes fortuitement lors d'appendicectomie,lors d'interventions pour fibrome ou pour ulcus, chez des sujets ne présentant aucun symptôme. Si nous osions utiliser une formule sans doute paradoxale mais empreinte malgré tout d'un fond de vérité nous dirions que "l'absence de diagnostic pourrait constituer en elle même un élément de diagnostic".

Un autre aspect du problème du diagnostic est celui qui se trouve soulevé lors de la découverte chirurgicale d'une tumeur de l'intestin grêle Est-il possible d'identifier macroscopiquement cette tumeur ?

Il existe en effet de nombreux processus tumoraux en dehors des neuromes mais certains éléments permettrons de les différencier de ceux-ci:

- Les neuromes sont des tumeurs à développement exo-intestinal parfois pédiculisées, non sténosantes, issues le plus souvent du bord mésentérique du jejunum ou de l'iléon.

- Ces tumeurs sont d'une taille variable allant d'une tête d'épingle à une tête d'adulte, solitaires et grosses pour les neurinomes, multiples et petites pour les neurofibromes.

- Leur consistance est molle, élastique voire même kystique.

- Leur paroi est très vascularisée et parfois le siège d'hémorragies, de suintements dus à un début de fissuration.

- A la coupe le tissu blanc jaunâtre peut subir un début de dégénérescence myxoïde et se répendre comme une gelée.

- L'existence d'un pertuis mettant la tumeur en communication avec l'intestin lui donne un aspect diverticulaire caractéristique des tumeurs neurogènes.

La découverte d'une telle tumeur implique l'exploration de la totalité de l'intestin, voire même du tube digestif en entier, à la recherche d'autres localisations gastriques en particulier travaux de J. Patel et Ph. Verliac. Il faut rechercher également l'existence d'adénopathies dont l'association avec une ascite hémorragique fera suspecter une dégénérescence maligne. Cette transformation sarcomateuse peut être aussi objectivée par la présence, au milieu d'autres éléments tumoraux de petite taille, d'une tumeur nettement plus volumineuse ainsi que par la présence d'une tumeur bosselée, mammelonnée dont le tissu grisâtre à la coupe serait parsemé de foyers nécrotiques ou hémorragiques.

Il sera en définitive relativement aisé de ne pas confondre les neurones de l'intestin grêle avec des rétrécissements inflammatoires ou cicatriciels, avec d'autres tumeurs bénignes telles que les léiomyomes, les lipomes, dont le développement est surtout endo-intestinal, avec un épithélioma qui provoque une sténose en virole généralement unique, avec enfin des carcinoïdes constituant plusieurs nodules sous-muqueux avec rétraction du mésentère.

Nous dirons en conclusion que le diagnostic des neuromes de l'intestin grêle est possible cliniquement, mais conditionné par un examen patient et minutieux ainsi que par l'utilisation d'une bonne technique radiologique. Il est d'autre part macroscopiquement facile de différencier les neuromes des autres tumeurs bénignes ainsi que des épithéliomas. Seuls les

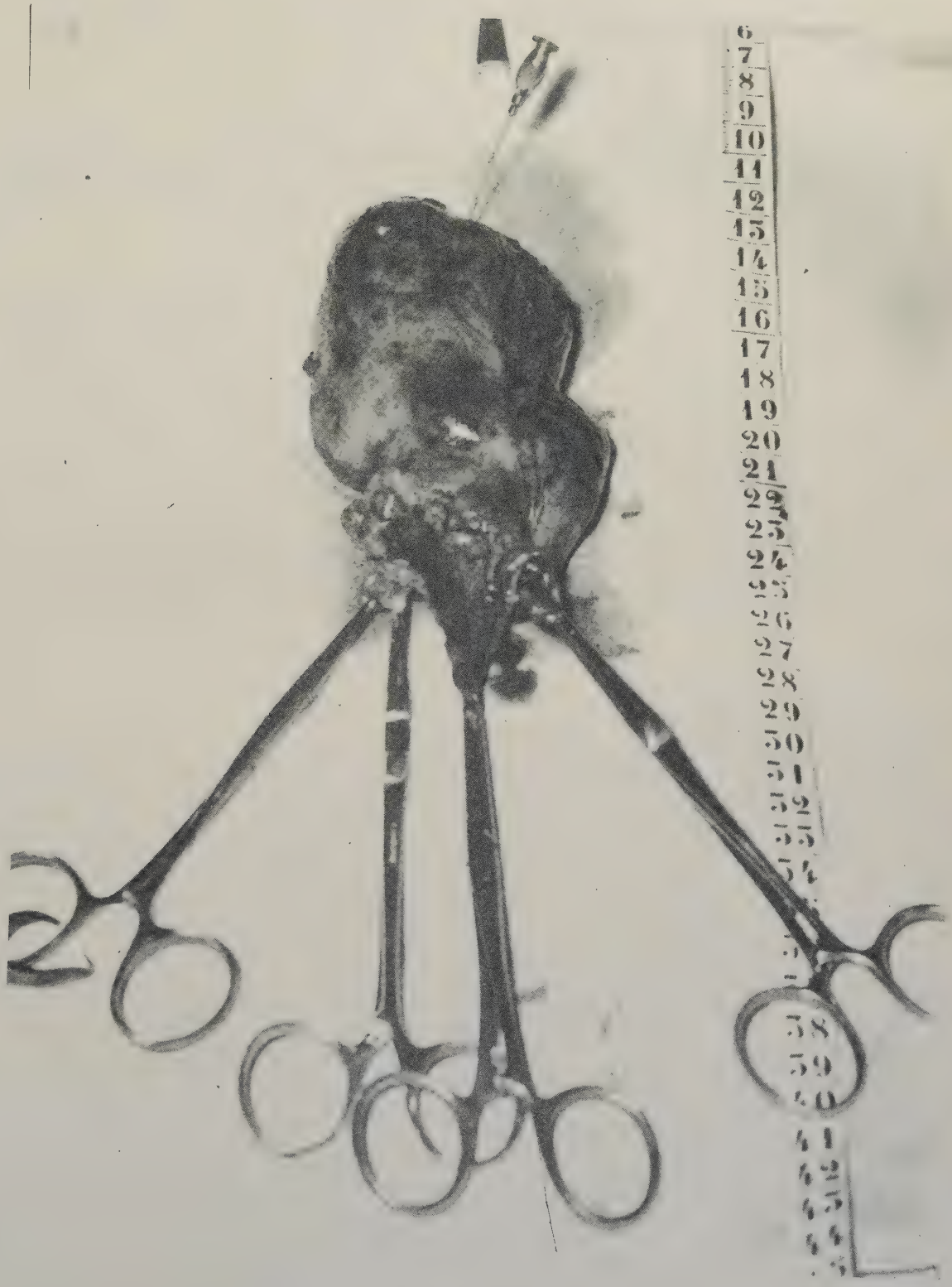

Neurinome diverticulaire de l'intestin grêle
R. CHABRUT - D. LE GRAND

caractères malins propres, de ces tumeurs, sont difficiles à mettre en évidence.

Quoi qu'il en soit le diagnostic clinique des neuromes intestinaux demeure dans son ensemble très ardu et jusqu'à maintenant s'est avéré souvent impossible.

T R AI T E M E NT

L'aboutissement de toutes les données cliniques et para-cliniques que nous avons étudiées jusqu'à maintenant, consistera dans l'élaboration d'un diagnostic ; Ce diagnostic permettra soit d'affirmer l'existence d'une tumeur de l'intestin grêle soit de conclure à la nécessité d'une laparotomie exploratrice. On conçoit que, la radiothérapie demeurant sans effet, le traitement des neuromes soit essentiellement chirurgical.

Une fois posée l'indication opératoire, plusieurs éventualités pourront être envisagées selon la nature de la tumeur et selon son siège: la nature de la tumeur dictant la conduite à tenir, son siège réglant la technique à suivre.

Nous essaierons tout d'abord de codifier la conduite à tenir en fonction des caractères tumoraux. Elle peut se résumer en deux points qu'il est facile de concevoir :

Toute tumeur considérée comme bénigne implique une résection simple: ablation de la tumeur avec résection segmentaire du grêle, l'exérèse par clivage seul n'étant pratiquement jamais possible.

Toute tumeur suspecte de malignité commande une résection large et un curage du territoire ganglionnaire correspondant au siège de la tumeur.

A partir de ces règles élémentaires et compte tenu des renseignements anatomo-pathologiques et cliniques recueillis au cours de cette étude nous pourrons dégager les principes thérapeutiques suivants :

1 - Les neurofibromes et neurinomes simples et bénins, c'est à dire les tumeurs considérées macroscopiquement comme telles en l'absence d'un examen histologique extemporané, sont justiciables d'une exérèse simple associée à une résection segmentaire économique du grêle.

2 - La neurofibromatose intestinale multiple, surtout lorsqu'elle rentre dans le cadre d'une maladie de Recklinghausen, implique étant donné son fort potentiel de malignité un exérèse large, une exploration méthodique et selon les cas le curage du territoire ganglionnaire correspondant.

3 - Le passage de la dégénérescence bénigne à la dégénérescence maligne étant fréquent et difficile à identifier nous pensons qu'il vaut mieux avoir à l'égard des tumeurs dégénératives la même attitude qu'à l'égard des tumeurs malignes.

4 - L'existence d'une tumeur assurément maligne entraine, cela va de soi, ce qui a été dit plus haut à savoir une résection large avec curage ganglionnaire. Toutefois l'existence de métastases ou d'adénopathies volumineuses au voisinage des gros vaisseaux, contre-indique les opérations curatives , l'intervention se bornant à être palliative.

La localisation de la tumeur va d'autre part conditionner la technique à suivre. Les neuromes peuvent siéger au niveau de l'angle duodéno-jejunal, sur le jéjunum, sur l'iléon, au niveau de l'angle iléo-ceecal. Leur situation sur le jejunum ou l'ileon n'entraine pas de difficultés particulières quant à la résection du segment intestinal et du coin mésentérique; mais les

choses se présentent tout autrement dans le cas d'une résection large au niveau de l'angle iléo-coecal ou de l'angle duodéno-jejunal.

Au niveau de l'angle iléo-coecal si la tumeur est extirpable il faut avoir recours à l'hémicolectomie droite. Si elle n'est pas extirpable on se contentera d'une ileo-transverso-stomie.

La chirurgie de l'angle duodéno-jejunal est plus complexe. Cette complexité est due à la multiplicité dans cette région des rapports anatomiques et au fait que la dissémination ganglionnaire y est rapide assombrissant considérablement le pronostic.

Diverses techniques ont été utilisées; nous rappellerons d'après un travail de TRONC sur la chirurgie des tumeurs de l'angle duodéno-jejunal, les éléments d'une technique dont la pratique a montré l'intérêt.

Elle aura pour objet :

1 - La libération de la troisième portion du duodénum à gauche du mésentère après section de proche en proche de son bord vasculaire.

2 - La découverte de la quatrième portion du duodénum en incisant au besoin le feuillet gauche du mésentère au niveau de sa racine, on pourra même accéder à la face postérieure de l'intestin en incisant la séreuse sur son bord externe et en décollant l'intestin de gauche à droite vers la ligne médiane.

3 - La mobilisation de l'angle duodéno-jejunal. Il faut sectionner le muscle de Treitz tendu par une légère traction sur la première anse jéjunale. On le coupe au ras de son insertion intestinale pour éviter la veine mésentérique qui le croise à peu de distance.

4 - L'exérèse large: la section doit passer de part et d'autre à bonne distance de la tumeur, en amont au niveau du troisième duodénum et en aval sur le jéjunum à IO cm au moins de la tumeur.

5 - le rétablissement de la continuité par implantation duodéno-jejunale, gastro-jejunale ou anastomose directe bout à bout qui semble la meilleure solution.

En résumé l'exérèse doit être large, sectionnant le duodénum et le jéjunum à distance de la tumeur après mobilisation de l'angle duodéno-jejunal et avec rétablissement immédiat de la continuité par anastomose directe entre les deux segments intestinaux.

L'attitude chirurgicale vis à vis des manifestations aigues de ces tumeurs sera celle qu'il convient d'adopter à l'égard de toute occlusion, toute péritonite, mais la nécessité d'une cure radicale au cours de ces syndromes aggrave le pronostic.

CONCLUSION

Au fur et à mesure de la présentation des cas, notre cheminement dans la littérature médicale de I897 à nos jours, nous a permis de dresser un bilan de nos connaissancesactuelles à l'égard des "tumeurs bénignes de l'intestin grêle à point de départ neural".

Ces tumeurs, ainsi qu'il ressort des seuls 84 cas que nous avons pu réunir sont rares mais cette rareté n'est peut être qu'apparente ; elle semble liée en effet à des difficultés de diagnostic anatomo-pathologique ainsi qu'à des difficultés de diagnostic clinique qui sont en voie d'aplanissement.

Il fallait avant tout avoir la possibilité de reconnaitre ces neuromes histologiquement et la seule multiplicité de la terminologie faisait ressortir qu'à ce sujet bien des imperfections demeuraient encore. Depuis les récents travaux de P. MASSON on distingue deux groupes de neuromes dont les caractères macroscopiques et microscopiques sont bien déterminés :

1 - Les neurinomes : tumeurs généralement solitaires et volumineuses dont l'élément histologique est le faisceau neurinomateux constitué essentiellement par du syncytium schwannien en prolifération pure.

2 - Les neurofibromes : tumeurs souvent petites et nombreuses dont l'élément histologique est constitué par le fascicule neurofibromateux dû à l'association d'un syncytium schwannien et de cellules endoneurales néoformées.

La connaissance des caractères anatomo-cliniques de chacune de ces tumeurs permet, en l'absence d'examen histologique extemporané, de faire un diagnostic sinon exact du moins probable quant à la nature même de la tumeur.

De l'étude des divers éléments de symptomatologie qu'il a été possible de mettre en évidence, il resulte que cette symptomatologie des neuromes de l'intestin grêle est atypique. Si nous retrouvons des douleurs abdominales des troubles du transit, des nausées, des hémorragies intestinales, dont les caractères ne sont pas spécialement propres au syndrome engendré par la présence d'un neurome, c'est surtout sur un ensemble de petits signes discrets, qu'il faut savoir rechercher, que se fera un diagnostic de présomption de tumeur du grêle. Ceci implique alors un examen radiologique du transit du grêle qui sera pratiqué selon des modalités bien déterminées. Le diagnostic des neuromes est en effet contiionné par la possibilité de faire un diagnostic radiologique précis ce dont ne bénéficient que très peu des observations colligées . La radiocinématographie qui donne une image exacte, anatomique et physiologique, du comportement de l'intestin grêle, ouvre dans ce domaine d'heureuses perspectives.

Le diagnostic clinique des neuromes demeure donc difficile mais possible avec les progrès de la technique radiologique.

Les manifestations cliniques de ces neuromes sont les résultantes de leur évolution anatomique. Les modifications de la muqueuse intestinale au niveau de la base d'implantation de la tumeur, le développement exo-intestinal de celle-ci, ainsi que sa dégénérescence bénigne, vont entrainer l'apparition d'hémorragies, d'occlusions, de péritonites. La complication majeure réside toutefois dans la survenue d'une transformation maligne que

l'on constate dans près de 25% des cas. Nous noterons au passage que les neurofibromes associés à une maladie de Recklinghausen cutanée sont le siège d'une transformation sarcomateuse dans l'importante proportion de 50%.

La radiothérapie demeurant sans effet, le traitement des neuromes sera essentiellement chirurgical. La nature de la tumeur dicte la conduite à tenir cependant que son siège règle la technique à suivre.

La conduite à tenir en fonction des données macroscopiques et du caractère de l'évolution de chaque groupe tumoral, peut être résumée de la façon suivante :

1 - Les neurinomes et les neurofibromes bénins justifient une exérèse simple,

2 - Les neurofibromes multiples associés à une maladie de Recklinghausen cutanée nécessitent une exploration méthodique, une exérèse large et au besoin un curage ganglionnaire.

3 - Les tumeurs dégénératives, vu la difficulté d'objectiver la différence entre la dégénérescence bénigne et la dégénérescence maligne, commandent une exérèse d'emblée large.

4 - Les tumeurs manifestement malignes seront traitées par exérèse large avec curage ganglionnaire. L'existence d'adénopathies au voisinage des gros vaisseaux assombrit évidemment le pronostic.

La localisation tumorale sur le jejunum ou l'iléon n'entraine pas de difficultés particulières quant à la ressection; le problème est plus ardu lorsqu'il faut faire une ablation large au niveau de l'angle iléo-coecal

ou au niveau de l'angle duodéno-jejunal. Dans le premier cas il faut avoir recours à l'hémicolectomie droite, dans le second cas la section du duodénum à distance de la tumeur se fera après mobilisation de l'angle duodéno-jejunal et le rétablissement immédiat de la continuité par anastomose directe entre les deux segments intestinaux.

Dans tous les cas où le traitement chirurgical curatif serait impossible, on se contenterait bien sûr de remédier par une intervention palliative à l'accident aigu qui aurait amené la découverte de la tumeur.

Sans avoir la prétention de penser que les problèmes relatifs aux neuromes de l'intestin grêle soient tous résolus par les conclusions tirées de cet exposé, nous nous contenterons de souhaiter que l'amélioration de leur connaissance puisse entrainer l'élaboration d'observations qui permettront d'élucider encore bon nombre d'énigmes.

TABLEAU RECAPITULATIF DES OBSERVATIONS CONSULTEES

(Autres que celles incluses dans le texte).

AUTEURS	ELEMENTS de CLINIQUE	ANATOMO-PATHOLOGIE. TRAIT.
HARTMANN LECENE I9II	F. 46 ans Maladie de Recklinghausen cutanée. Rectorragies "gelée de groseille" tumeur abdominale palpable perçue au T.V. semblant faire corps avec l'utérus. Diagnostic: fibrome (règles fréquentes et abondantes)	Tumeur appendue au bord libre du grêle.bourgeon rougeâtre perforant la muqueuse intest. NEUROFIBROME Hystérectomie pour fibrose Ablation, avec ressection intes. de la tumeur trouvée au cours de la recherche de l'appendice.
L'HERMITTE LEROUX I923	H. 45 ans Tumeurs abdominale palpable	Neurome bénin
BANERGER CHRISTELLER I926	F. 54 ans occlusion depuis 5 jours. Maladie de Recklinghausen cutanée.	Invagination iléo-iléale due à un nodule intra-mural nombreux nodules sur le jejun. et l'ileon: neurinome. Resection intestinale Décès par péritonite.
DUDLEY I930	F. 49 ans Douleurs abdom. examen clinique par ailleurs négatif	Tumeur du grêle Schwannome ss signes de dégénérescence Résection - Guérison.
SERAFINI I931	H. 3I ans Douleurs const. diarrhéé. amaigrissement Tumeur palpable. Evoluant depuis 7 mois	Tumeurs pédiculée en coin entre vessie et rectum T.encapsulée du volume d'une tête foetale
PICARD I932	F. 54 ans occlusion	Tumeur de l'intestin grêle Schwannome sans signes de malignité.

AUTEURS	ELEMENTS de CLINIQUE	ANATOMO-PATHOLOGIE. TRAIT..
DENNECKE I932	F. 53 ans douleurs abdom. Tumeur palpable.	Tumeur duodéno-jéjunale Schwannome. Dégénérescence maligne. Métastases
KONIG I932	F. 40 Hémorragies. Tumeur perçue au T.V. Péritonite	Tumeur du grêle. Schwannome bénin Résection. Guérison.
NORDLANDER I933	H.73 ans Hémorragies intestinales	Tumeur du Jéjunum Schwannome malin Résection. Décès
BAUMEISTER I934	F. 59 ans Syndrome appendiculaire aigu	Tumeur du jejunum Schwannome bénin Résection. Guérison.
COLLINS I934	H. 65 ans Occlusion masse hypograstrique constatée depuis un an	Volvulus provoqué par une tumeur du volume d'un pamplemousse, pédiculée sur l'iléon Tumeur encapsulée.Structure palissadique. Tourbillons Zone d'oedème, d'hémorragies NEURINOME Ablation de la tumeur réduction du volvulus guérison
WOLF I936	F. 36 ans Maladie de Recklinghausen cutanée.Douleurs abdominales oedème des membresinf. T. abdominale palpable.	Tumeur polykystique conten. I,5 l. de liquide sanglant Tumeurs lenticulaires dans le tissu sous péritonéal du grêle, bourgeonnant dans la lumière intest. T..Kystique : neurinome Resection. Guérison

AUTEURS	ELEMENTS de CLINIQUE	ANATOMO-PATHOLOGIE TRAIT.
BORRAS BENITO 1936	F. 54 ANS douleurs hypogastr. tumeur palpable. Diagn.: kyste de l'ovaire	Tumeur kystique de l'iléon du volume d'une tête foetale Schwannome lobulé Dégénérescence hémorragique centrale Ablation guérison.
SJOWALL 1937	H. 59 ans Tumeur palpable dans la fosse iliaque dr.	Tumeur de la taille d'une tête d'adulte Schwannome nécrosé
ARNVIG 1937	H. 47 ans Hémorragies intest. douleurs abdominales. Tumeur palpable évoluant depuis 18 mois	Tumeur du grêle du volume d'un oeuf d'oie Schwannome dégénér. nécrot.
BERGENDAL SJOWALL 1937	H. 29 ans syndrome abdom. aigu évoluant depuis 24 H. diagn.:péritonite par perforation	Tumeur du volume d'un poing cavité centrale en communication avec la lumière intes. T. perforée Fibroblastes. Noyaux paliss. résection intestinale Decès 3 ans après. Métastases péritonéales.
JENTZER FATZER 1937	Ganglio-neurofibromatose du mésentère et de l'intestin avec transformation maligne	
MOUCHET SAMAIN 1938	F. 73 ans Syndrome doulour. hypogastrique T°39. Masse rénittente perçue au T..V. diagn.: kyste de l'ovaire tordu.	Tumeur solide incluse dans le mésentère adhérent à l'iléon 240 gr Cavité tumorale en communication avec la lumière de l'intestin. Dégénérescence myxoide. Collagène

AUTEURS	ELEMENTS de CLINIQUE	ANATOMO PATHOLOGIE TRAIT.
MANTEUFEL SZOEGE I939	H. 37 ans douleurs abdom. amaigrissement. T.palpable évoluant depuis un an	Tumeur kystique de l'iléon remplie de liquide sanguinolent Schwannome malin Résection intestinale
CABY GASNE I939	H. 56 ans occlusion. Tumeur palpable évoluant depuis 45 jours	Grosse tumeur de l'iléon Cellules fusiformes fibrilles tourbillons. Collagène pas de mitoses. Résection + 24 h. après
GRAFFIN I939	F. 5I ans douleurs abdom. masse abd. évoluant depuis 6 mois. Diag.: kyste ovaire	Tumeur du volume d'une orange Schwannome kystique.Atypies cellulaires avec mitoses Résection
BABLINI TEITAMENTI I939	F. 59 ans. tumeur palpable indolente évoluant depuis 6 mois	Tumeur de l'iléon Schwannome kystique dégénérescence nécrotique Résection.
BONNIOT I939	H. 64 ans douleurs abdom. Asthénie. Vomissements Tumeur arrondie mate fluctuante mobile de l'hypogastre Diagnostic: kyste du mésentère	Tumeur kystique du grêle I,5 l de liquide sanglant Schwannome MALIN + de récidives I8 M. après
MILLER FRANCK	H. 47 ans Douleurs abdom. amaigrissement	Grosse tumeur du grêle multiples petites tumeurs sur l'iléon, le jejunum, le mésentère, de 0,5 à I0 cm de diamètre. Quelques unes communiquent avec l'intestin Schwannome malin Résection + 3 m. après métast

AUTEURS	ELEMENTS de CLINIQUE	ANATOMO-PATHOLOGIE TRAIT.
COLLILAS MASCIOTA 1940	F. 46 ans masse abdom. mobile indolente Diagnostic: kyste ovaire	Tumeur du volume d'une tête foetale. Jejunum Schwannome. Dégénerescence nécrotique
SCHOUSBOE 1941	F. 46 ans syndrome appendiculaire	Tumeur du Jejunum Schwannome Reséction. Guérison
NARD 1942	F. 26 ans douleurs abdom. coliques. Tumeur médiane Kyste de l'ovaire ?	Tumeur du grêle multilobée finement pédiculée Schwannome Résection. Guérison
OLAV AUTHUN 1942	H. 36 ans tumeur abdom. évoluant depuis 18 mois	Tumeur du Jejunum. Neurome Résection. Guérison
SHAPIRO HORWITZ 1943	H. 62 ans tumeur palpable T° d'allure septicémique	Tumeur du Jéjunum Neurome malin ? Decès 4 mois après
CREYX DE GRAILLY DULONG 1943	G. diagnostic de néoplasme gastrique avec métastases hépatiques	Schwannomatose viscerale généralisé. Mésentère, foie, rein surrénales Dégénérescence maligne.
HAMILTON KENNEDY HERAULT 1944	H. 37 ans m.de Recklinghausen cutanée . Scoliose.. Douleurs abdominales .Hémorragies intestinales. Radio: T. de la partie sup. du Jej.	Tumeur fongueuse, sous séreuse faisant saillie dans la lumière intestinale. Pas d'adénopathies. Mitoses Sarcome neurogénique Résection

AUTEURS	ELEMENTS de CLINIQUE	ANATOMO-PATHOLOGIE TRAIT.
HEDLUNG 1945	F. 45 ans Anémie hypochrome meloena. Début insidieux	Tumeur occlusive du grêle communicant avec la lumière intestinale Neurome. Dégénérescence Myxoide. Resection Pas de récidives après 1 an
BASTERNIA MOLINA 1946	F. 49 ans Douleurs abdom. diarrhéé. anémie. début insidieux. évolution 5 ans occlusion chronique	Tumeur pédiculée de l'iléon dégénérescence microkystique Schwannome
HILLIER BAKER HALLEY 1946	H. 57 ans Douleurs épigastr. anémie. Selles sanglantes	Tumeur du grêle Neurofibrome Résection
- id -	F. 53 ans Selles sanglantes diarrhée, vomissements, anémie	Tumeur du grêle Neurofibrome Résection
CEDERMARCK 1947	H. 40 ans Tumeur découverte à l'occasion d'intervention pour ulcus	Tumeur du jejunum Schwannome bénin Resection.
-id-	H. 30 ans hémorragies meloena	Tumeur duodéno-jéjunale métastases hépatiques Décès 3 ans après
-id-	F. 53 ans Hémorrggies intest. vomissements. Syndrome douloureux de la F.I.D.	Tumeur duodéno-jéjunale Schwannome bénin Résection
-id -	H. 50 ans Hémorragies attribuées à un ulcus gast.	Tumeur du jéjunum Schwannome malin + 6 mois après métastases

AUTEURS	ELEMENTS de CLINIQUE	ANATOMO-PATHOLOGIE TRAIT.
MOLLER I947	H. 42 ans. Tumeur abdom. mobile. Palpable	Tumeur du jéjunum Neurome bénin résection. Guérison vérifiée 3 ans après
HELLSTROEM I947	H. 53 ans meloena intermit. depuis I929, Anémie Diagnostic: ulcère	Tumeur métastases multiples (grêle) Neurinome malin. Exérèse + 6 mois après récidives
- id -	H. 3I ans meloena intermit. depuis I939. Weber + Diagnostic: ulcère	Tumeur du grêle du colume d'une orange Schwannome + de récidives 2 ans après
BAGER MOLLER I947	F. 55 ans . Anémie pernicieuse?	Tumeur du jéjunum Schwannome bénin Résection
TRINGAUD I948	H. 68 ans syndrome péritonéal évoluant depuis 8 jours	Tumeur du grêle nécrosée perforé. Volvulus du grêle adhérences Schwannome avec foyers de dégénérescencesmalignes +qqs h. après intervention
CROIZAT REVOL VIOLET I948	F. 6I ans meloenas récidiv. pendant un an . Anémie Grosse rate	Splenectomie Exploration gastrique, intest.,négatives + par collapsus Nécropsie: tumeur du volume d'une orange sur le jejunum Schwannome.

AUTEURS	ELEMENTS DE CLINIQUE	ANATOMO-PATHOLOGIE TRAIT.
WALKER I949	F. 36 ans meloena Anémie depuis 5 ans	Tumeur plurilobée de l'iléon Dégénérescence kystique avec liquide sanglant Schwannome Résection
GIRAUD I950	F. M.de Recklinghausen meloena. Anemie Aucun autre signe clin.	Plusieurs petites tumeurs du grêle Neurofibromes Résection I950 Cancer du sein I952 Ictère + foie marronné métastases osseuses I955 + I955
CARPENTIER BENELLI LAPORTE GANDIN I95I	H. 49 ans3Meloenas import. forte anémie. Masse para-ombilicale palpable Syndrome péritonéal aigu	Tumeur de l'iléon d'aspect diverticulaire. Fissurée sous le péritoine Dégénérescence nécrotique Neurinome Résection
EKDAHL I95I	H. 6I ans douleurs abdom. Diarrhée amaigrissement Réaction de Weber + Tumeur abdom. palpable	Tumeur du grêle perforée dans l'intestin ganglions mésentériques Schwannome malin
BROCQ POILLEUX TRONC	H. 62 ans Douleurs abdom. méteorisme abdom. nausées vomissement. amaigrissement masse kystique de l'hypo-chondre droit.	Poche kystique contenant 6 l de liquide séro-sanglant aboutissant à une masse im-plantée sur le grêle Schwannome Dégénérescence maligne

AUTEURS	ELEMENTS DE CLINIQUE	ANATOMO-PATHOLOGIE TRAIT.
DESJACQUES REVOL CREYSSEL I95I	F. 62 ans M. de Recklinghausen cutanée. anémie. anorexie amaigrissement Radio: image de tumeur du grêle. Tumeur perçue au T.V. Réaction de Weber +	Tumeur lobulée du grêle ulcération de la muqueuse intestinale au niveau de la tumeur Neurofibrome Resection intestinale
GROMBAERT I952	H. 48 ans hémorragie . Anémie syndrome dyspeptique	Tumeur de l'angle duode.jun. Neurome bénin Résection. Guérison
- id -	H. 63 ans meloena attribué à un cancer du colon sigmoïde	Tumeur du jejunum Neurome malin Résection. Récidives 3 ans après. Métastases
DUCASTAING I952	F. 57 ans Douleurs de la FID masse au T.V. dans le cul de sac droit	Tumeur du grêle adhérente à la vessie Schwannome Résection. Guérison.
BERTHON	F. 64 ans 4 meloenas. Anémie intervention d'urgence au 3° meloena	Tumeur de l'angle duode. jeju Schwannome Résection. Guérison
KLETTSCH OMAHA KEHNE I953	F. 43 ans M.de Recklinghausen cutanée. Meloenas Amibiase	Nombreuses petites tumeurs du grêle sur le jejunum depuis le ligament de Treitz Neurofibromes avec transformation sarcomateuse. Résection.

AUTEURS	ELEMENTS DE CLINIQUE	ANATOMO-PATHOLOGIE TRAIT.
GANDIN RAUTUREAU LAGRADE I953	F. 6I ans Hémorragies intest. Tumeur palpable de la F.I.D. Signes radiologiques de masse intra-iléale	Tumeur de l'iléon Schwannome infecté Résection. Pas de récidive après 2 ans
OCHMANN	1 cas de neurofibrome diverticulaire de l'iléon	
BERTHON I954	F. 45 ans Douleurs post-prandiales. Hémorragies intestinales	Tumeur du jejunum Schwannome Résection
DAVIDSON I954	F. 58 ans hémorragies Hernie diaphragmatique + kyste de l'ovaire	Découverte à l'intervention d'une tumeur du jéjunum Neurome bénin Résection
KIPSHOVEN I954	F. 40 ans Anémie Hémorragies microscopiques dans les selles	Tumeur du Grêle Neurinome Résection
- id -	F. 40 ans Meloenas Douleurs du bas ventre	Neurinome du grêle (grosseur d'un poing) + diverticule de Meckel Résection
-id -	F. 40 ans Meloenas Anémie importante	Neurinome du grêle Résection
- id -	F. douleurs abdom. aigues collapsus. Anémie hypo-chrome	Neurofibrome du grêle Résection

AUTEURS	ELEMENTS DE CLINIQUE	ANATOMO-PATHOLOGIE TRAIT.
BAUMET JOYEUX	H. 42 ans Meloenas pesanteurs post-prand.	Neurome bénin résection. guérison
SENECHAL I955	H..défense brutale du flanc droit. Etat de choc. appendicite perforée ?	Tumeur iléale perforée Résection Schwannome dégénéré
BOUCHERON FARIZON BARBIER I955	H. 44 ans Syndrome douloureux de la F.I.D. Sub-occlusion Cystite, Dysurie, Masse palpable dans la F.I..D.	tumeur polylobée de l'iléon ganglions dans le mesc. adhérente à la vessie Neurinome malin.
MIALARET I955	H.Anémie attribuée à un cancer gastrique	tumeur du jéjunum Schwannome. Résection
MOUCHET I955	F. 6I ans Meloena. Ictère	Neurome bénin Résection
ATKINSON WHEELOCK	H. 38 ans I934 Gastroentero I935 Degastroentero + appendicectomie I947 Invagination intest.	Neurofibrome du grêle Résection
RUGGERI	F. 44 ans I95I icclusion I952 éventration et découverte d'une masse abdo. palpable.	Tumeur iléale Neurinome Résection
LEMONNIER PEYCELON	H. 46 ans 2 méloenas abondants Ulcère duodénal ?	Tumeur du Jejunum Schwannome Résection. Decès qqs jours après par choc.

Vu, le Président de Thèse :
Pr. J.PATEL

Vu, le Doyen de la Faculté
Pr. L. BINET

Vu et permis d'imprimer
Le Recteur de l'Académie de Paris
J.SARRAILH

BIBLIOGRAPHIE

ATKINSON A.JJ, WHEELOCK M.C. et TELOH H.A. - Relation du cas d'un neurofibrome du jejunum avec invagination.- Gastroentérology, oct. I949, n° 4, 35I-356.

BAKER H.L..et HALLEY H. - Neurofibroma of the small intestine. Ann. Surg.. I946, I23, I067.

BARBIER A.A. - Contribution à l'étude des neurinomes solitaires de l'intestin grêle. Thèse Paris I955, n° 989.

BERGENDALL et SJOWAL - Contribution à la clinique et à la pathologie du neurinome solitaire de l'intestin (dégénéreseeence) Der Chirurg I937 9, 373.

BERTHON et POIRIER - Un cas de schwannome du grêle - J. Med. Bordeaux, août I952, I29, n° 8, 696.

BERTHON et POIRIER - Un cas de schwannome du grêle, J. Med. Mal. App. dig. sept. -Oct. I952, 4I n° 9-I0, 980-98I.

BOCKUS H.L. - Tumors of the small intestine in gastroenterology, Philadelphia, W.B. Saundres Company, I944, vol.2, Chap. 49, I24.

BONNIOT A - Sur un cas de schwannome du grêle - Mém. Acad. Chir. , I9 avr. 1939 65, N° I2, 535-540.

BOUCHERON, FARIZON, BARBIER - Neurinome solitaire de l'intestin grêle - Mém. Acad. Chir. 22-29 Juin - 6 Juill. I955, 8I n° 22-23-24, 7I7-72I

BOUNIOL H.- Sur un cas de schwannome du grêle - Mém. Acad. Chir. I9 avr. I939 65, n° I2, 535-540.

BROCQ P., POILLEUX et TRONC J.C. - A propos de I3 cas de tumaurs primitives de l'intestin grêle recueillis à la clinique chirurgicale de l'Hôtel Dieu, Mem. Acad. Chir. 4 Mai I955, 8I, n° I4, I5, 442-458

CACHIN M. - Schwannomes multiples du tube digestif. Arch. Mal.. App. dig. Juill-Aout I959 48, n° 7-8, 82I-829

CARPENTIER, BENELLI, LA PORTE et GANDIN - Schwannomes de l'intestin grêle à forme hémorragique (présenté par le Pr. MOULONGUET) Mem. Acad. Chir. 7-I4 Nov. I95I, 77, n° 29-30 , 907-9II.

CEDERMARK J. - Le neurinome du tractus digestif. Relation des cas. Acta Chir. Scand. 23 mars I949, 97 n° 6, 473-484.

CORNETTE DE St-CYR et CALLENS V.- Enorme tumeur abdominale ayant pour point de départ la terminaison de l'iléon (neurinome) Maroc Med.. Oct. I958, 37 , n° 40I, I034-I035.

CREYX de CRAILLY R., DULONG de ROSNAY Ch..- Sur un cas de schwannomatose viscérale généralisée. - J. Med. Bordeaux I5-30 Mai I944, n° 9-I0, I68-I69.

DAVIDSON J.S.- Nevrilemome du jejunum associé à une hernie diaphragmatique et à un fibrome de l'ovaire - Brit. J. Surg., juill. I954, 42, n° I7I, 98-I00

DAVIDOVIC S.- Neurinome de l'intestin grêle simulant un diverticule de Meckel avec anémie grave et meloena. Mem. Acad. Chir. 22 Mai I957, 83, N° I4-I5-I6. p. 503-506.

DEMARTIAL L., VIOLLET G., LOUBET R. et MADELEINE Y.- Volumineux schwannome du grêle. J. Med. Bordeaux mars I956, I33, N° 3, 296 Arch..Mal. App. Diges. avr. I956, 45, n° 4 , 449-45I

DESJACQUES R. , REVOL L. CREYSSEL R. VOSTAZ et DUMAS - Schwannomes de l'intestin.grêle à symptomatologie anémique - Lyon chir. janv. I956, 5I, n° 1, p. 97-99

DESJACQUES & KERMAREC J. - Les schwannomes de l'intestin grêle - Ann. Chir (suppl. sem. hop. PARIS) Janv. I957, 11, n° 1-2, 95-I02

DUCASTAING R.- Une curieuse observation de neurinome du grêle - Pres. Med. 25 déc. I952, 60, n° 82, I772

EKDAHL P.H. - sur le neurinome solitaire de l'intestin grêle avec référence particulière aux altérations malignes.-Acta Chir. Scand. 27 Juill. I95I, IOI, n° 6 p. 444-449.

DIETRICH K.F. - Péritonite biliaire par perforation d'un neurofibrome du grêle d'évolution atypique. J. Chir. I956, 72, 902.

FEYRTER F.- Le neurome et la neurofibromatose à la lumière de recherches sur l'estomac et l'intestin humains.- Wien. Med. Wschr., IO Juill. I948, 98, n° 27-28, 288-290.

GRAILLY (de) R.- A propos de la schwannomatose digestive. Arch. Mal. App. dig. avr. I95I, 40, N° 4, 495-496

GANDIN J. - Les neurinomes solitaires de l'intestin grêle.- J. Chir. Dec. I956, 72, n° I2, 867-88I

HALLUIN Ch. (d') et GAUTHIER Cl.- A propos d'une observation de gliome de l'intestin grêle - Lille Chir. Janv. Févr. I959, I4, n° 1 53-55

HAMILTON J.B., KENNEDY P.C. et HERAULT P.C. - Sarcome neurogène du jéjunum associé à la maladie de Recjlinghausen.- Ann. Surg. Juin I944, II9, n° 6, 856

HECKER H.A.- Contribution aux neurinomes du tube digestif.- Gastroenterologia I959, 9I, n° 4, 266-274.

JENTZER et FATZER.- Un cas de ganglio-hémofibromatose du mésentère de l'intestin avec transformation maligne - Schweitz. Mediz. Woschensch. I937, 67, n° 26, 569

JOSEPH M. - Maladie de Recklinghausen. Tumeur abdominale. Proc..Roy? Soc. Méd. Janv. I953, 46, n° I, 48-49.

KERMAREC - Etude des schwannomes de l'intestin grêle - Thèse Lyon I955

KLEITSCH W.P., KEHNE J.H. et GUTCH - Hémorragie gastro-intestinale due à une neurofibromatose - J. Am. Med. Ass. 8 déc.I95I, I47, n° I5 I434-I436

MIALARET J.- A propos des tumeurs primitives de l'intestin grêle. Mem. Acad. Chir. II-I8 mai I955, 8I, n° I6-I7, 5II-5I2

MINEUR A. et VAN MAELE E. - Schwannome solitaire de l'intestin grêle à symptomatologie hémorragique. Acta. Gastroentérologica Belgica aout - sept. I957, 20, n° 8-9 , 734, 737

MOLLER M..- Neurinome solitaire de l'intestin grêle - Acta. Chir. Scand. I947 96, n° 1, I-II

MOUCHET A. et SAMAIN A. - Un cas de neurinome solitaire de l'intestin grêle Mem. Acad. Chir. 8 fév.I939, 65, n° 5, I86-I97

NARD M.- Schwannome solitaire de l'intestin grêle chez une jeune de 26 ans enceinte et non déflorée - Bordeaux Chir. Janvier I942, 1, 39-42

NUSS F.J.- Les tumeurs bénignes du tube digestif. Munch. Med. Wschr. I7 juill. I959 , IOI, n° 29, I2IO-I2I2.

OCHMANN A - Le neurome diverticulaire de l'anse gastro-intestinale (résumé franç.) Bruns'Beitr. Klin. Chir. I953, I86, n° 2, I72-I90

PAPET R., CHAMBELLAND J. et PHILIPPON J.- Les tumeurs bénignes du tube digestif. Schwannomes gastriques et ulcères associés. Neurofibrome du grêle. J. Radiol..Electrol. I95I, 32, n°7-8 653-655.

PICARD & SCHMITT - Un cas de schwannome solitaire du jejunum revelé par un tableau de péritonite aigue - Mém. Acad. Chir.., 4, II et I8 mars I959, 85, n° 8, 9, IO , 220-222

PUENTE VELOSO et GARCIA SANZ J.A. - Neurofibromatose à forme cutanéo-viscérale Rev. Clin. Espana I5 juin I955, 57, n° 5, 292-297

RAFIN-MAINEMARE F. Mme - Les schwannomes de l'intestin grêle. Thèse Paris I955, n° 668

REIFFERSCHEID M.- Les tumeurs bénignes de l'estomac et de l'intestin grêle Med. Klin. 9 janvier I959, 54, n° 2, 4I-46.

RITTER S.A. - Neuroblastoma of the intestine. Am. J. path. I925, 1, 5I9

RUGGERI R.- Le neurinome du grêle . Policlinico (sez. prat.) I7 oct. I955, 62, N° 42, I4IO-I4I5.

SHANDALOW S.L..- Les tumeurs bénignes de l'intestin grêle. Arch. Surg. Nov. 1955 71, n° 5, 761-767

VACHON A, PASQUIER J., AIMARD G.- Observation de schwannomes au niveau de l'angle duodéno-jéjunal et du jéjunum associés à une maladie de Recklinghausen. Lyon Med. 28 juin 1959, n° 26, 1113-1115.

WORTMANN V.- Neurinome d'un diverticule de Meckel. Zbl. Chir. 11 avr. 1959, 84 n° 15, 597-599

PATEL J. et Ph. VERLIAC - Presse Médicale 8 Janv. 1958 - 66, N° 2, 98



AGEMP
POLYCOPIE
8, rue Dante
PARIS-Ve
Téléphone : ODÉon 58-90